

## Derleme / Review

# ANEVRİZMAL KEMİK KİSTİ

## ANEURYSMAL BONE CYST

### ÖZ

Anevrizmal kemik kisti, iskelet sisteminin nadir görülen iyi huylu tümörlerindedir. Osteoliz ile seyreden ve genellikle tibia ve femurda izlenen bu lezyonlar, spinal kolon tutulumu ile birlikte özellikle birinci ve ikinci dekatta ağrı, deformite, nörolojik semptomlar ve patolojik kırıklara neden olabilir. Tanısı radyografik olarak konulabilmekle birlikte, BT ve MR görüntüleme teknikleri lezyonun natürü hakkında fikir sahibi olmak için faydalıdır. Radyolojik olarak kemikte genişleme, litik lezyonlar, hematoma bağlı sıvı dolu lakünler izlenebilir. Anevrizmal kemik kistlerinin ayırıcı tanısında dev hücreli kemik tümörleri, kondroblastom ve telanjiektazik osteosarkomlar düşünülebilir. Klinik prezentasyonunda inflamatuvar süreçlere benzer bulgular izlenebilen bu kistler, farklı şekillerde tedavi edilebilmektedir. Yaklaşımında takibin yanı sıra açık cerrahi, en-blok rezeksiyon, intralezyonel eksizyon, intralezyonel enjeksiyon ve selektif embolizasyon gibi seçenekler mevcuttur. Bunun dışında kriyoterapi ve skleroterapi gibi yöntemler de bulunmaktadır. Tedaviye rağmen yüksek nüks oranları ile seyreden anevrizmal kemik kistlerine yaklaşımda farklı tedavi modaliteleri kombine edilebilir. Anevrizmal kemik kistinin tutulum yaptığı bölgenin durumuna göre gereklilik hâlinde fiksasyon/enstrümantasyon da yapılabilir.

**Anahtar Sözcükler:** Anevrizmal kemik kisti, Vertebral tutulum, Kemik ekspansil lezyonları

### ABSTRACT

Aneurysmal bone cyst is a rare, benign tumour of the skeleton system. These lesions, sighted with osteolysis generally seen at tibia and femur, may cause pain, deformity, neurologic symptoms and pathologic fractures by spinal column involvement predominantly on the first and second decades of life. Diagnosis could be radiographically done, further, CT and MRI techniques are useful to have an idea about lesion's nature. Radiologically, bone expansion, lytic lesions, liquid-filled lacunae due to hematoma could be observed. In differential diagnosis of aneurysmal bone cysts, giant cell bone tumours, chondroblastoma, telangiectatic osteosarcoma could be considered. These cysts that might have similar findings with inflammatory processes on clinical presentation, could be treated by several ways. Through management besides following up, open surgery, en-bloc resection, intralesional excision, intralesional injection and selective embolization are present. Other than this, procedures like cryotherapy and sclerotherapy do exist. Through approaching aneurysmal bone cysts with high rate of recurrence despite treatment, different treatment modalities might be combined. Considering the area of aneurysmal bone cyst involvement, fixation/instrumentation could be done if needed.

**Keywords:** Aneurysmal bone cyst, Vertebral involvement, Expansile lesions of bone

### GİRİŞ

Anevrizmal kemik kistleri trabeküller, osteoid doku ve dev osteoklastları içeren doku septaları tarafından ayrılmış heterojen, birbirinden farklı boyutlarda ve içerisinde kan bulunan genişlemiş osteolitik lezyonlardır. Bu lezyonlar

çevresinde epiteliyal ağ bulundurmadığı için psödokist olarak adlandırılırlar. Primer kemik kistlerinden biri olan ve vücudun herhangi bir kemik yapısında görülebilen bu lezyonlar en sık ikinci dekatta problem oluşturmaya başlarlar (5,20,25).

Anevrizmal kemik kistleri iyi huylu olarak sınıflandırılmaktadır fakat lokal olarak agresif seyredebilir. Kemik içerisinde oluşturduğu litik lezyonlar ve kistotrabekül yapılarındaki ekspansiyon ağrı, deformite, şişlik, eklem hareketlerinde kısıtlılık, nörolojik semptomlar ve nihayetinde patolojik kırıklara neden olabilir (12,30).

Tarihsel olarak, ilk tanısı 1900'lü yılların ortalarına denk gelmektedir. İlk defa Jaffe ve Lichtenstein anevrizmal kemik kisti terimini 1942'de 2 farklı olguda göstermişlerdir (11). Görüntüleme tekniklerinin yaygınlaşması ve bilgi birikiminin artışı ile günümüzde anevrizmal kemik kistleri ayrı bir başlık olarak değerlendirilmektedir. Günümüzde anevrizmal kemik kistlerinin çok farklı tedavi modaliteleri bulunmaktadır; en-blok rezeksiyon, küretaj, selektif arteriyel embolizasyon, nitrojen gibi lokal adjuvan tedavi, fenol ya da argon fotokoagülasyon bunlardan bazılarıdır (3,27,32).

### Anevrizmal Kemik Kistlerinin Epidemiyolojisi

Epidemiyolojik açıdan incelendiğinde anevrizmal kemik kistleri nadir görülen lezyonlar içerisinde yer almaktadır. Kemik tümörleri içerisinde %1-6'lık bir paya sahip olan bu kistlerin insidansı 100.000'de 0,14'tür. Bulgu vermedikçe tanısı konulamadığı için gerçek insidansı hakkında yorum yapmak zordur. Servikal anevrizmal kemik kistleri daha da nadir görülen lezyonlar olup tüm vertebral anevrizmal kemik kistlerinin %3,5-7'sini oluşturmaktadır (1). Erişkinlerde erkek/kadın dağılımı 1,3:1 iken pediatrik grupta kadın/erkek oranının 1,6:1 olduğu çalışmalar vardır (29). Anevrizmal kemik kistleri, %70-86 oranında 20 yaş altı insanlarda görülmektedir (16).

Anevrizmal kemik kistleri vücudun tüm kemik yapılarında görülebildiği gibi kemiğin de epifiz ve diafiz dahil herhangi bir yerinde de görülebilir. En çok tibia ve femurda (%33,4), daha sonra ise pelvis (%11,6-12) ve vertebrada (%11,2-16) görülmektedir. Vertebral anevrizmal kemik kistlerinde çoğunlukla posterior elemanların tutulumu söz konusudur ve nörolojik semptom görülme sıklığı yüksektir (17,28).

### Anevrizmal Kemik Kistlerinin Etiyolojisi

Etiyolojik olarak değerlendirildiğinde primer anevrizmal kemik kistleri genetik mutasyona, sekonder anevrizmatik kemik kistleri ise kemik içerisinde yer alan vasküler malformasyonlara dayanmaktadır. Sekonder anevrizmatik kemik kistlerinin gelişimi bir kemik lezyonuna karşı gelişen reaksiyona bağlı da olabilir. Bu düşüncenin temelinde anevrizmatik kemik kistlerine %23-32 oranında eşlik eden başka bir tümöral patolojinin varlığı bulunmaktadır. Fibröz displazinin, osteoblastomun, kondromiksoid fibromun, non-ossifiye fibromun, kondroblastomun, osteosarkomun,

kondrosarkomun, hemanjiöendoteliomun, soliter kemik kistinin ve metastatik karsinomun anevrizmal kemik kistine eşlik ettiği izlenmiştir (22,31).

Primer anevrizmal kemik kistlerinin genetik incelemelerinde %69 oranında TRE17/CDH11-USP6 onkogeninde t(16;17)(q22;p13) translokasyonu izlenmektedir. Bu translokasyon Kaderin-11 aktivitesini artırmakta ve bu da osteoblastların olgunlaşma aşamasında primitif bir evrede durmalarına neden olmaktadır. Altta yatan venöz malformasyon ya da fistül gibi başka bir patolojinin bulunmadığı primer anevrizmal kemik kistlerinin patofizyolojisinde bu translokasyonun rol alması olasıdır (15,19,22).

Bu hastalık grubunun patofizyolojisi tam olarak aydınlatılabilmemiş değildir. Genel olarak 2 gruba ayrılmıştır; başka patolojilerin eşlik etmediği de novo anevrizmal kemik kistleri primer anevrizmal kemik kisti olarak adlandırılırken kemik içerisinde yer alan vasküler patolojiler ile birlikte görülen anevrizmal kemik kistleri sekonder anevrizmal kemik kisti olarak adlandırılmaktadır. Arteriyovenöz fistül ve venöz blokaj ile ilgili farklı teoriler bulunmaktadır. Vasküler patolojiler, çevre kemik dokusunda erozyon, ekspansiyon ve rezorpsiyonun yanı sıra, baskı da oluşturabilirler. Vasküler patolojilerde meydana gelen küçük kanamalar ise, reaktif osteolitik doku formasyonu gelişimini tetikleyebilir (15,31).

### Klinik Seyir

Anevrizmal kemik kistine sahip hastalar kiste bağlı ağrı, bası etkileri, şişlik, kızarıklık, hareket kısıtlılığı, nörolojik semptomlar ya da patolojik kemik kırıkları ile gelebilir. Semptomların ortaya çıkışı birkaç hafta ile birkaç ay arasında değişmekle birlikte, hızlı gelişen şişlik ve ağrı gibi semptomlar ile de başvurular olabilmektedir. Genişleyen kistin erode kemik alanları ile birlikte oluşturduğu kitle etkisi sonucu sinir dokuya bası ve nörolojik semptomlar gelişebilir (2). Nörolojik semptomlar özellikle vertebral tutulumlarda görülmektedir ve spinal anevrizmal kemik kisti olan hastaların %21'inde patolojik fraktür görülmektedir (10). Bunun dışında deformite, açılanma, hareket kısıtlılığı, inflamasyon bulguları (ağrı, ısı artışı, kızarıklık, şişlik) vb. görülebilmektedir.

### Ayrırcı Tanı

Anevrizmal kemik kistleri başka patolojiler ile sıklıkla birlikte görülebilmektedir. Anevrizmal kemik kisti düşünülen bir hastada ayrırcı tanıda dikkat edilmesi gereken tümöral lezyonlar (8,10,17,25):

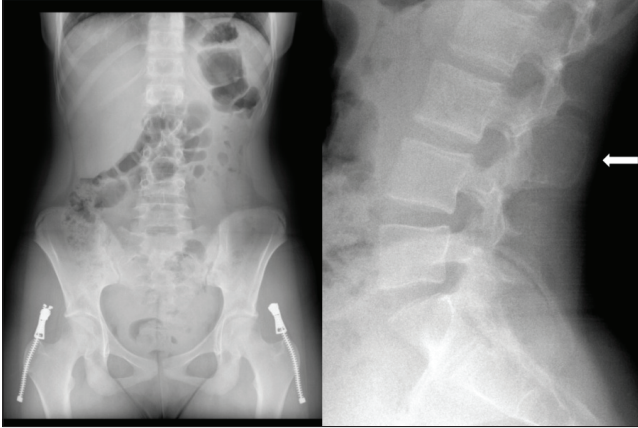
- Kondroblastom
- Fibröz displazi

- Dev hücreli kemik tümörü
- Telanjiektazik osteosarkom
- Tek kamaralı kemik kisti

### Tanı Yöntemleri

Anevrizmal kemik kistlerini laboratuvar bulgusu olarak gösterebilecek spesifik bir test yoktur. Osteolizis nedeniyle kanda alkalen fosfataz düzeylerinde artış izlenebilir.

Görüntüleme yöntemlerinde, öncelikle direkt radyografi kemik patolojisini gösterebilmektedir. Kemik doku içerisinde ekspansil, kistik, litik ve septalı lezyonlar, radyolüsent bir görüntü vermektedir. Kistik yapının sınırları direkt grafide radyo-opak olarak izlenebilir. Bu duruma yumurta kabuğu görünümü denilmektedir (Şekil 1).



Şekil 1: Lomber L3 vertebra spinöz prosesini tutan bir anevrizmal kemik kistinin (beyaz ok) AP (sol) ve lateral (sağ) direkt radyografik görüntüleri.

İleri görüntüleme tekniklerinden bilgisayarlı tomografi de direkt radyografi gibi lezyonun yapısını gösterebilir. Bilgisayarlı tomografide ek olarak lezyonun iç yapısını, sıvı varlığını ve septalarını izlemek de mümkündür (Şekil 2).

Bir diğer ileri görüntüleme tetkiki ise manyetik rezonans görüntülemedir (21). Yumuşak dokuları ve sıvıları gösterme becerisi tomografiden ve direkt grafiden daha iyi olduğu için kistik yapıların içeriği ve çevre yumuşak doku ile ilişkili hakkında daha fazla bilgi verir (Şekil 3). Anevrizmal kemik kistlerinin kist içeriğinde nekroz yoktur. Böylelikle anevrizmal kemik kistlerini telanjiektazik osteosarkomlardan ayırmak mümkün olabilmektedir (32).

### Klasifikasyon

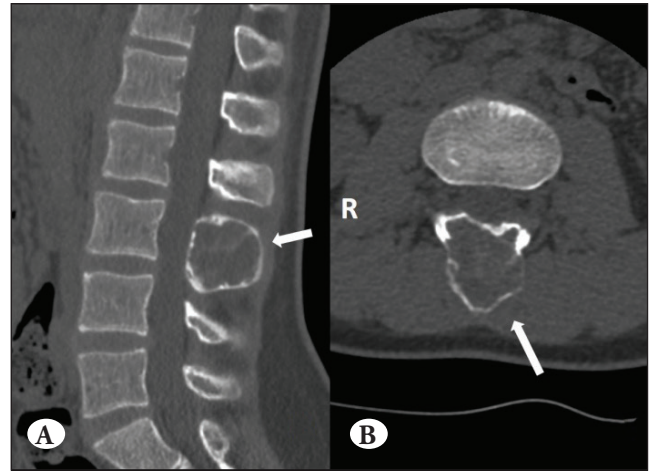
Anevrizmal kemik kistleri radyomorfolojik tiplerine ya da progresyonlarına göre sınıflandırılabilir. Radyomorfolojik

özelliklerine göre Capanna ve arkadaşları 5 tipte sınıflandırmıştır (4) (Tablo 1).

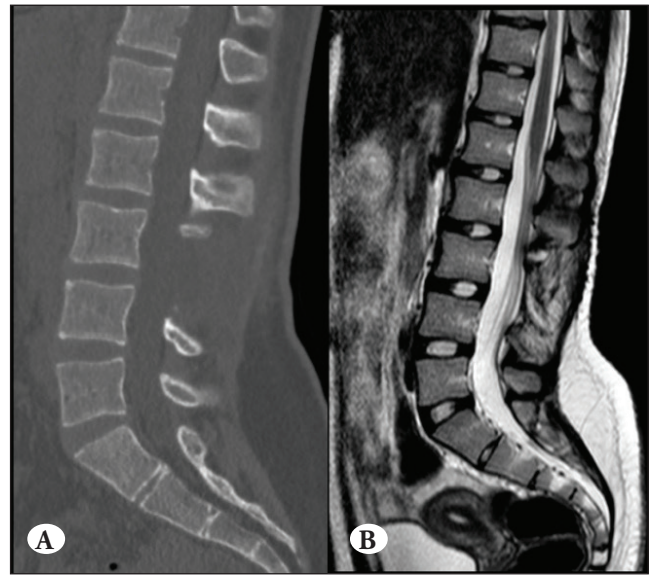
Ayrıca Buraczewski ve Dabska, anevrizmal kemik kistlerini klinik fazlarına göre 3 evrede sınıflandırmıştır (17) (Tablo 2).

### Anevrizmal Kemik Kistlerinde Prognoz

Bu lezyonların prognozu genellikle oldukça iyidir. En sık karşılaşılan problem rekürrenstir. Hastaların yaklaşık %90-95'i tam kür olabilmektedir. Rekürrens görülen hastalar



Şekil 2: Lomber L3 vertebra spinöz prosesini tutan anevrizmal kemik kistinin (beyaz oklar) sagittal (A) ve aksiyal (B) kemik dansitesinde bilgisayarlı tomografileri.



Şekil 3: Lomber L3 vertebra spinöz proses tutulumu gösteren anevrizmal kemik kistinin postoperatif kemik dansitesindeki bilgisayarlı tomografi (A) ve T2 ağırlıklı manyetik rezonans (B) sagittal görüntüleri.

**Tablo 1:** Capanna ve Arkadaşlarının Anevrizmal Kemik Kisti Radyolojik ve Morfolojik Klasifikasyonu

Tip I	Santral metafiziyal tutulum	Kemik içerisinde, kemik profili intakt ya da hafif ekspanse
Tip II	Tüm kemik tutulumu	Kortikal incelme ve şiş görünüm
Tip III	Ekzentrik metafiziyal tutulum	Kortekste minimal genişleme ya da genişleme yok
Tip IV	Subperiosteal uzanım	Hafif erozyon ya da erozyon yok
Tip V	Yumuşak parçaları içine alan subperiosteal uzanım	Yumuşak doku hattı boyunca periostta şişlik, kortekste penetrasyon, kemik bitimine uzanım

**Tablo 2:** Buraczewski ve Dabska'nın Anevrizmal Kemik Kisti Gelişim Evreleri Klasifikasyonu

Evre	Açıklama
Evre I (Başlangıç fazı)	Kayda değer bulgular olmadan osteoliz varlığı
Evre II (Büyüme fazı)	Hızla artan kemik erozyonu, dahil olan kemiğin büyümesi, lezyonun merkez parçasının çevresinde kabuk formasyonu
Evre III (stabilizasyon fazı)	Tamamıyla gelişmiş radyolojik patern

daha çok erken yaşta ve metafiziyal tutulum ile giden anevrizmal kemik kistlerinde görülür. Tedavi planına göre de rekürrens oranları değişmektedir (24). Bazı ötürler intra-arteriyel embolizasyonu tedavide ilk seçenek olarak görse de bir diğer grup embolizasyon konusunda yeterli veri olmadığı için ilk tedavi seçeneği olarak intralezyonel eksizyonu öngörmektedirler. İntralezyonal eksizyon sonrası vakalarda %59 oranında rekürrens olduğunu gösteren çalışmalar bulunmaktadır. Bunun yanında, total rezeksiyon sonrası hiç rekürrens olmadığını gösteren çalışmalar da vardır. Sadece küretaj uygulandığında rekürrens oranının %30,8 olduğu izlenmişken küretaj ve radyoterapi ile bu oranın %14,3'e düştüğü, küretaj ile kriyobiopsi uygulandığında ise bu oranın %12,8'e düştüğü izlenmiştir. Sadece marjinal rezeksiyon yapılan hastalarda ise bu oran %7,4 olarak bulunmuştur (28).

### Tedavi Yaklaşımı

Anevrizmal kemik kistlerinin tedavi yaklaşımları cerrahi tedavi, embolizasyon, medikal tedavi veya takip şeklinde olabilir. Genellikle tedavi seçeneği cerrahidir. Anevrizmal kemik kistleri eğer insidental saptanmış ise, nadir olarak sadece takip ile gerileyebilmektedir. Özellikle küçük, çok fazla kemik destrüksiyonu olmayan ve anatomik olarak ulaşımı zor olan lezyonlarda, lezyona bağlı semptom olmadığında takip önerilebilir (25).

Cerrahi tedavi planlanan hastalarda preoperatif hazırlıkta hastanın MR ve BT görüntülemeleri ile kistik yapının sınırları ve seviyesi ortaya konulmalıdır. Ayrıca kemik kistinin boyutuna ve lokalizasyonuna göre (korpus içi, spongios doku komşuluğu vb.) intraoperatif kanama miktarı da göz

önünde bulundurulmalıdır. Cerrahi olarak intralezyonel küretaj, intralezyonel eksizyon ya da en-blok eksizyon yapılabilir. En-blok eksizyonda çevre kist duvarı korteks sınırına kadar alınırken intralezyonel küretaj ve eksizyonda buna gerek duyulmamaktadır. En-blok eksizyon ya da geniş eksizyon, tipik olarak evre 3 anevrizmal kemik kistlerinde uygulanmaktadır. Geniş eksizyon sonrası anevrizmal kemik kistleri, %7 oranında rekürrens göstermektedir (23). Geniş eksizyon sonrası meydana gelebilecek kemik defektin kapatılması için allogreftler kullanılabilir, vertebral instabilite varlığında ise, stabilizasyon planlanabilir. İntralezyonel eksizyonda ise direkt lezyon içerisine girilerek küret ve tur yardımı ile lezyon duvarlarına kadar boşaltılır. Geniş eksizyonla kıyaslandığında instabilite gelişme ihtimali daha azdır (8).

Fiziksel olarak ulaşılan cerrahi alanın genişletilmesi için adjuvan tedavi yöntemleri kullanılmaktadır. İntralezyonel eksizyon sonrasında kist duvarlarının kimyasal olarak, dondurma yolu ile ya da ısı aracılığı ile nekroza uğratılması ve mikrovasküler hasarı, etiyojolojiyi ortadan kaldırmada etkili olabilir (9). Bu amaçla dondurma için sıvı nitrojen, kimyasal olarak fenol ve alkol, ısı yolu için ise argon ışını gaz plazma fotokoagülasyon kullanılmaktadır (20). Geniş eksizyon yerine intralezyonel eksizyon sonrası adjuvan tedavi kullanılması, instabilite gelişme riskini azaltmaktadır. Adjuvan tedavilerden en sık kullanılanı sıvı nitrojendir. İntralezyonel eksizyon sonrası loja 2-3 defa arka arkaya uygulanarak kist duvarının nekroza gitmesi sağlanır. Fenol ile ilgili literatürde sıvı nitrojen kadar veri olmasa da kullanımı kolay bir yöntem olarak cerrahi sahada yerini almaktadır. İntralezyonel eksizyon sonrası loja önce fenol,

ardından ise alkol dökülerek aspire edilir, bu işlem kimyasal olarak kist duvarının nekroza gitmesini sağlayabilmektedir (25). Argon fotokoagülasyon yöntemi de küretaj sonrası kist duvarının nekroza gitmesi için uygulanan bir başka yöntemdir. Fenol ve alkol gibi doku üzerinde kimyasal yan etki riski barındırmayan bu yöntemde, fotokoagülasyona bağlı postoperatif kırıkların primer komplikasyon olduğunu gösteren çalışmalar vardır (2,19).

Anevrizmal kemik kistlerinde selektif arteriyel embolizasyon 1980'lerden sonra uygulanmaya başlanmış bir yöntemdir. Yeni bir tedavi yöntemi olduğu için literatürde büyük sayılarda araştırma serileri bulunmamaktadır. Selektif arteriyel embolizasyon işlemi, anevrizmal kemik kistinin besleyici arteri, embolik ajanlar yardımı ile kapatılarak lezyon devaskularize edilir. Özellikle cerrahi olarak ulaşımı zor anevrizmal kemik kistlerinin tedavisinde selektif arteriyel embolizasyon çözüm sunabilmektedir. Açık cerrahiye göre kanama komplikasyonları açısından avantajları da bulunan bu yöntem, kistin kitle etkisini doğrudan ortadan kaldırmadığı için dekompresyon gerektiren durumlarda tek başına yeterli bir tedavi yaklaşımı değildir. Ancak, bu tür durumlarda açık cerrahinin kanama riskini azaltmak için işlem öncesi embolizasyon yapılabilir (2,26).

Doku tanısı varlığında, teknik olarak uygulanabilir ve güvenli olduğunda, patolojik kırık gibi instabiliteye neden olabilecek bir patoloji veya nörolojik defisit yok ise, selektif arteriyel embolizasyon, ilk tedavi seçeneği olarak da değerlendirilebilir. Ancak, kesin tanı konulmadığında, yapısal instabilite varlığında, nörolojik semptomların eşlik ettiği durumlarda, mekanik ayrışma ya da kitle etkisinin varlığında ya da anevrizmal kemik kisti endovasküler ulaşım açısından güvenli olmayan bir bölgede yer alıyorsa embolizasyon işlemi kontrendikedir (23).

Anevrizmal kemik kistlerinin tedavisinde kullanılan bir diğer yaklaşım yöntemi ise intralezyonel enjeksiyondur. Literatürde intralezyonel enjeksiyon ile ilgili yeterince kapsamlı çalışma bulunmamakla birlikte metilprednizolon, doksisisiklin, kalsiyum sülfat ya da kalsitonin gibi ajanların lezyon içerisine enjekte edilmesi ile regresyona uğrayan vakalar bildirilmiştir (5). İşlem skopi ya da tomografi altında, anestezi eşliğinde gerçekleştirilmektedir. İşlem sonrası anevrizmal kemik kistinün büyüme paterninin yakın takip edilmesi, duruma göre de bu işlemin birkaç kez tekrarlanması gerekebilir (2,9,23).

Anevrizmal kemik kistleri gibi benign bir tümöral yapı için radyoterapi uygulamaları, sarkoma geliştirme riski, gonad hasarı vb. nedenler ile günümüzde tercih edilmeyen bir tedavi modalitesidir. Kişinin cerrahi tedaviyi

kaldıramayacağı veya cerrahi ya da endovasküler olarak ulaşamayacak bir lokalizasyonda anevrizmal kemik kisti varlığı gibi bazı ender durumlarda, nadiren de olsa radyoterapi kullanılabilmektedir (9,23).

Anevrizmal kemik kistleri tedavi edildikten sonra hastanın instabilite derecesine göre derin ven trombozuna yönelik postoperatif profilaksi uygulanması gerekebilir (23).

Anevrizmal kemik kistlerinin tedavisinde, son zamanlarda özellikle riskli cerrahi alanlarda ya da anestezi riski yüksek olan hastalarda denosumab ile tedavi çalışılmaktadır. Etkisini osteoklast inhibisyonu üzerinden gösteren bir monoklonal RANKL antikorunu olan denosumab'ın rekürren spinal anevrizmal kemik kistlerinin tedavisinde etkili bir ajan olduğunu gösteren çalışmalar bulunmaktadır (6,13,14). Tedavi sırasında tromboemboli açısından dikkatli olunmalıdır (18).

### Komplikasyonlar

Anevrizmal kemik kistlerinin tedavisinde rekürrens, kan kaybı, yara enfeksiyonu, hematoma, osteomyelit, yumuşak doku yarası, derin ven trombozu, pulmoner emboli vb. gibi temel cerrahi komplikasyonların yanı sıra, dura açılması, geçici spastik paralizi, vena kava yırtılması, instabilite ve nörolojik semptomlar gibi cerrahi lokalizasyona bağlı komplikasyonlar da olabilir. Orta ve uzun vadede yara nekrozu, gecikmiş kırıklar ya da deformite gibi komplikasyonlar gözlemlenebilir. Rekürrenslerin tamamına yakını cerrahiden sonraki ilk iki sene içerisinde meydana gelir fakat postoperatif takip 5 yıla kadar sürdürülmelidir. Nüksler ne kadar erken tespit edilirse, müdahalesi o kadar kolay olmaktadır. Ayrıca radyoterapi almış hastalarda sarkoma gelişimi açısından dikkatli olunmalıdır.

### KAYNAKLAR

1. Barakat AS, Alsingaby H, Shousha M, Saghir HE, Boehm H: Early recurrence of a solid variant of aneurysmal bone cyst in a young child after resection: Technique and literature review and two-year follow-up after corpectomy. J Am Acad Orthop Surg 26(10):369-375, 2018
2. Barbanti-Brodano G, Girolami M, Germandi R, Terzi S, Gasbarrini A, Bandiera S, Boriani S: Aneurysmal bone cyst of the spine treated by concentrated bone marrow: Clinical cases and review of the literature. Eur Spine J 26 Suppl 1:158-166, 2017
3. Burch S, Hu S, Berven S: Aneurysmal bone cysts of the spine. Neurosurg Clin N Am 19(1):41-47, 2008
4. Capanna R, Betelli G, Biagini R, Ruggieri P, Bertoni F, Campanacci M: Aneurysmal cysts of long bones. Ital J Orthop Traumatol 11(4):409-417, 1985

5. Clayer M: Injectable form of calcium sulphate as treatment of aneurysmal bone cysts. *ANZ J Surg* 78(5):366-370, 2008
6. Dürr HR, Grahneis F, Baur-Melnyk A, Knösel T, Birkenmaier C, Jansson V, Klein A: Aneurysmal bone cyst: Results of an off label treatment with Denosumab. *BMC Musculoskelet Disord* 20(1):456, 2019
7. Elsayad K, Kriz J, Seegenschmiedt H, Imhoff D, Heyd R, Eich HT, Micke O: Radioterapy for aneurysmal bone cysts: A rare indication. *Strahlenther Onkol* 193(4):32-340, 2017
8. Frassanito P, D'Onofrio GF, Pennisi G, Massimi L, Tamburrini G, Muto M, Caldarelli M: Multimodal management of aggressive recurrent aneurysmal bone cyst of spine: Case report and review of literature. *World Neurosur* 126:423-427, 2019
9. Guarnieri G, Vassallo P, Muto M, Muto M: Percutaneous treatment of symptomatic aneurysmal bone cyst of L5 by percutaneous injection of osteoconductive material (Cerament). *BMJ Case Rep* 2013:bcr2013010912, 2013
10. Hauschild O, Lüdemann M, Engelhardt M, Baumhoer D, Baumann T, Elger T, Südkamp NP, Herget GW: Aneurysmal bone cyst (ABC): Treatment options and proposal of a follow-up regime. *Acta Orthop Belg* 82(3):474-483, 2016
11. Jaffe HL, Lichtenstein L: Solitary unicameral bone cyst with emphasis on the roentgen picture, the pathologic appearance and the pathogenesis. *Arch Surg* 44(6):1004-1025, 1942
12. Jaiswal A, Vijay V, Kori P, Shukla R: Aneurysmal bone cyst of thoracic spine: Case report and brief review of the literature. *BMJ Case Rep* 2013:bcr2013009265, 2013
13. Kulkarni AG, Patel A: Denosumab: A potential new treatment option for recurrent aneurysmal bone cyst of the spine. *SICOT J* 5:10, 2019
14. Kurucu N, Akyuz C, Ergen FB, Yalcin B, Kosemehmetoglu K, Ayvaz M, Varan A, Aydin B, Kutluk T: Denosumab treatment in aneurysmal bone cyst: Evaluation of nine cases. *Pediatr Blood Cancer* 65(4), 2018
15. Lau AW, Pringle LM, Quick L, Riquelme DN, Ye Y, Oliveira AM, Chou MM: TRE17/ubiquitin-specific protease 6 (USP6) oncogene translocated in aneurysmal cyst blocks osteoblastic maturation via an autocrine mechanism involving bone morphogenetic protein dysregulation. *J Biol Chem* 285(47):37111-37120, 2010
16. Leithner A, Windhager R, Lang S, Haas OA, Kainberger F, Kotz R: Aneurysmal bone cyst. A population based epidemiologic study and literature review. *Clin Orthop Relat Res* (363):176-179, 1999
17. Maroldi R, Nicolai P: Imaging in treatment planning for sinonasal diseases. Berlin: Springer-Verlag, 2005:114
18. Martin-Merino E, Petersen I, Hawley S, Alvarez-Gutierrez A, Khalid S, Llorente-Garcia A, Delmestri A, Javaid MK, Staa TPV, Judge A, Cooper C, Prieto-Alhambra D: Risk of venous thromboembolism among users of different anti-osteoporosis drugs: A population-based cohort analysis including over 200.000 participants from Spain and the UK. *Osteoporos Int* 29(2):467-478, 2018
19. Mascard E, Gomez-Brouchet A, Lambot K: Bone cysts: Unicameral and aneurysmal bone cyst. *Orthop Traumatol Surg Res* 101(1 Suppl):S119-127, 2015
20. Muratori F, Mondanelli N, Rizzo AR, Beltrami G, Giannotti S, Capanna R, Campanacci DA: Aneurysmal bone cyst: A review of management. *Surg Thecnol Int* 35:325-335, 2019
21. Murphey MD, Wan-Jaovisidha S, Temple HT, Gannon FH, Jelinek JS, Malawer MM: Telangiectatic osteosarcoma: Radiologic-pathologic comparison. *Adiology* 229(2):545-553, 2003
22. Panoutsakopoulos G, Pandis N, Kyriazoglou I, Gustafson P, Mertens F, Mandahl N: Recurrent t(16;17)(q22;p13) in aneurysmal bone cysts. *Genes Chromosomes Cancer* 26(3):265-266, 1999
23. Parker J, Soltani S, Boissiere L, Obeid I, Gille O, Kieser DC: Spinal aneurysmal bone cysts (ABCs): Optimal management. *Orthop Res Rev* 11:159-166, 2019
24. Protas M, Jones LW, Sardi JP, Fisahn C, Iwanaga J, Oskouian RJ, Tubbs RS: Cervical spine aneurysmal bone cysts in the pediatric population: A systematic review of the literature. *Pediatr Neurosurg* 52(4):219-224, 2017
25. Rapp TB, Ward JP, Alaia MJ: Aneurysmal bone cyst. *J Am Acad Orthop Surg* 20(4):233-241, 2012
26. Rossi G, Mavrogenis AF, Facchini G, Bartalena T, Rimondi E, Renzulli M, Andreone A, Durante S, Angelini A, Errani C: How effective is embolization with N-2-butyl-cyanoacrylate for aneurysmal bone cysts? *Int Orthop* 41(8):1685-1692, 2017
27. Sakamoto A, Tanaka K, Matsuda S, Oda Y, Tsuneyoshi M, Iwamoto Y: Aneurysmal bone cyst of the capitata: Case report and a review emphasizing local recurrence. *Fukuoka Igaku Zaasshi* 97(10):302-307, 2006
28. Schreuder HW, Veth RP, Pruszczynski M, Lemmens JA, Koops HS, Molenaar WM: Aneurysmal bone cysts treated by curettage, cryotherapy and bone grafting. *J Bone Joint Surg Br* 79(1):20-25, 1997
29. Sebaaly A, Ghostine B, Kreichati G, Mallet JF, Glorion C, Moussa R, Kharrat K, Ghanem I: Aneurysmal bone cyst of the cervical spine in children: A review and a focus on available treatment options. *J Pediatr Orthop* 35(7):693-702, 2015
30. Segall L, Cohen-Kerem R, Ngan BY, Forte V: Aneurysmal bone cysts of the head and neck in pediatric patients: A case series. *Int J Pediatr Otorhinolaryngol* 72(7):977-983, 2008
31. Stevens KJ, Stevens JA: Aneurysmal bone cysts. In: StatPearls [Internet]. Treasure Island (FL): StatPearls Publishing, 2020
32. Subramanian S, Kemp AK, Viswanathan VK: Bone cyst. In: StatPearls [Internet]. Treasure Island (FL): StatPearls Publishing, 2020