

Derleme / Review

KORDOMA/KONDROSARKOM CHORDOMA/CHONDROSARCOMA

ÖZ

Kordomalar ve kondrosarkomlar omurganın herhangi bir bölümünde, kafa tabanı ve klivusta yerleşirler. Davranışsal olarak malign karakterli lezyonlardır. Diferansiyasyon derecesine bağlı olarak değişen düzeyde lokal nükslerle seyredebilirler. Bu nedenle, eksizyon sırasında nöral yapılara ve bölgesel kas kemik dokularına ciddi zararlardan kaçınmak için subtotal rezeksiyon tercih edilebilir. Ana tedavi protokolü her iki patoloji için de olabildiğince total rezeksiyon ve ardından radyoterapidir. Kemoterapi, moleküler hedefli terapiler ve proton beam terapi potansiyel olarak faydalı olarak bildirilmektedir.

Anahtar Sözcükler: Kaide tümörü, Kondrosarkom, Kordoma, Omurga tümörü

ABSTRACT

Chordomas and chondrosarcomas are located in any part of the spine, skull base and clivus. They are malignant lesions. They may progress with varying degrees of local recurrence depending on the degree of differentiation. Therefore, subtotal resection may be preferred to avoid serious damage to neural structures and regional muscle and bone tissues during excision. The main treatment protocol for both pathologies is total resection as much as possible and radiotherapy. Chemotherapy, molecular targeted therapies, and proton beam therapy are reported as potentially beneficial.

Keywords: Skull base tumor, Chondrosarcoma, Chordoma, Spine tumor

KORDOMA

Kordomalar, kafa tabanı ve omurga eksenini boyunca herhangi bir yerde ortaya çıkabilen, nadir görülen malign karakterli tümörlerdir. Yıllık görülme sıklığı 0.1/100000'den daha azdır (21,26,28). Kordoma, embriyonik diskteki notokord kalıntularından köken alan bir tümör olması bakımından ilginç bir antitedir (30). Her yaşta görülebilir de 4. dekadından sonra sıklığı artar. Ortalama yaş tanısında yaklaşık 60 yaşdır, kafatası tutulumu ise gençleri ve çocukları etkiler. Kadın erkek tutulumu eşittir. En sık sakral bölge (% 50), kafa tabanı (% 30) ve aksiyel omurgada (% 20) görülmektedir (27). Kordomalar yavaş ilerlemeleri nedeni ile genellikle başvuru sırasında lokal olarak ilerlemiştir ve buna bağlı olarak önemli ölçüde morbidite görülebilir. İlerlemiş lokal invazyonun çevre yumuşak dokulara ve kemik yapılara verdiği hasar nedeni ile değişik derecelerde morbidite görülebilir. Ancak lokal seyri nedeni ile uzun

sürelili sağ kalım görülür. Nazofarenks, paranasal sinüsler, lateral nazal duvar dahil olmak üzere baş ve boyundaki ekstra aksiyel yerlerde de kordomalar bildirilmiştir (19,29). Tedavi cerrahi rezeksiyon ve radyoterapiye dayanmaktadır; bu yüzden tedavi multidisipliner tarzda planlanmalıdır. Lokal nüks oranları yüksektir ve hastalara oldukça morbid rezeksiyonlar uygulamanın gerekliliği her vaka için ayrı ayrı sorgulanmalıdır. İmatinib, sorafenib, lapatinib ve diğerleri gibi tirozin kinaz inhibitörleri (TKI'ler) dahil olmak üzere çeşitli moleküler hedefli tedaviler gelecek vaadeden yöntemler olarak önerilmiştir (2).

Patolojik Özellikler

Tipik kordoma, kabaca jelatinimsi veya kondroid yüzeyli, lobüle bir kitle şeklinde görünür. Kemik merkezinde yerleştiğinde, tümör tipik olarak korteksin altında çevre yumuşak dokuya uzanır. Mikroskopik olarak, geleneksel

kordoma, bir miksoid matris içine gömülü ve fibröz septa ile ayrılmış lobüller hâlinde düzenlenmiş tümör hücrelerinden oluşur. Tüm kordomalar tanım gereği Benign olsa da, sitolojik atipi görülebilir. Patolojik profil tek tip tümör hücreleri ve düşük mitoz aktivitesi görülen düşük dereceli tümörler ile önemli nükleer pleomorfizm ve yüksek mitoz aktivitesi görülen yüksek dereceli arasında değişir. Nekroz sıktır ve yayılım gösterebilir. Patolojik olarak 4 alt tipi vardır. Bunlar kondroid kordoma, seluler kordoma, kötü diferansiye kordoma ve dediferansiye kordomadır. Kondroid kordoma, kafa tabanı kordomalarının % 7-63'ünü oluşturur (6,23). Geleneksel kordoma gibi, kondroid kordoma, lobüller hâlinde düzenlenmiş tümör hücrelerinin kordonlarından oluşur; ancak matriks, neoplastik hiyalin kıvrıma andırır. Seluler kordoma, miksoid stroması çok az olan veya hiç olmayan tümör hücreleri tabakalarından oluşur. Kötü diferansiye kordoma sıkıca paketlenmiş, küçük, atipik epitelooid hücrelerden oluşur, rabdooid hücreler içerebilir (15). Undiferansiye pleomorfik sarkom veya osteosarkoma ani bir dönüşüm sergileyen geleneksel bir kordoma, dediferansiye bir kordoma olarak tanımlanır (11).

Kordomalar ayırıcı tanıda kondrosarkom, meningioma, miyoepitelyoma/ miyoepitelyal karsinoma, gliomlar ve müsinöz adenokarsinom, berrak hücreli renal hücreli karsinom gibi metastatik karsinomlardan ayırt edilmelidir. Sadece klivusla sınırlı tutulum dışında, kafa tabanı kordoması ile kondrosarkom arasındaki klinik ayırım zordur ve her ikisi de benzer klinik, BT ve MRI bulguları gösterdiğinden tipik olarak biyopsi gerektirir (3,24). Ayrıca kondroid kordoma ile kondrosarkomanın patolojik ayırımı da güçtür.

Tedavi

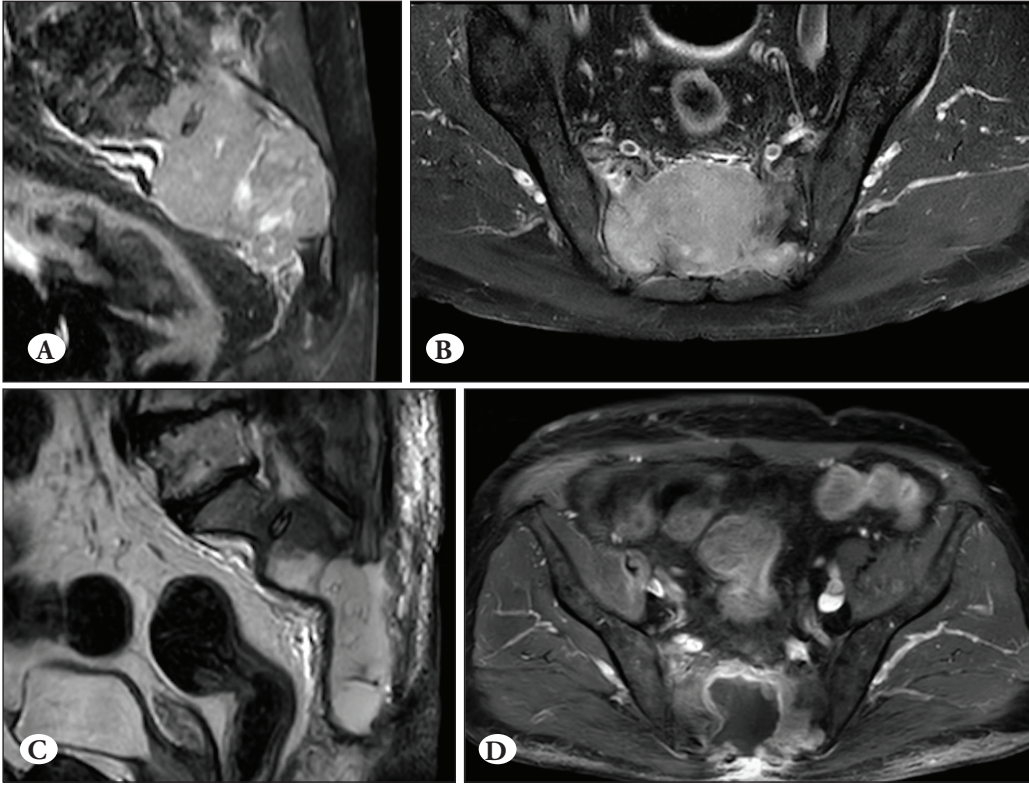
Tedavide amaç lokal tekrarların sık olduğunu unutmadan rezeksiyon sırasında ek nörodefisit yol açmadan olabildiğince kitle rezeksiyonudur. Lokalize hastalıkta negatif cerrahi sınır ile tam cerrahi rezeksiyon, tedavinin temelini oluşturur. Servikal omurgada total rezeksiyon vertebral arter, nöral yapılar nedeni ile daha zordur. Bazı çalışmacılar tek taraflı vertebral arter sakrifikasyonunu önerirler ancak morbiditeyi artıracığı aşıkardır (5). Servikal omurga ve kafa tabanı kordoması için kapsül ile birlikte total rezeksiyon ve standart adjuvan radyoterapi önerilir. Rezeksiyonun uygun olmadığı durumlarda definitif radyoterapi bir seçenektir. Kordomalarda radyolojik olarak tanı konulabiliyorsa, seeding metastazlara yol açabileceğinden biyopsi önerilmez (10). Sakral kordomalarda da en önemli prognostik faktör total rezeksiyon yapılabilmesidir. Bu amaçla hastalara sakrektomi önerilmektedir. Sakrektomi yapılırken S2 seviyesinden yukarı çıkıldığında S2 kökleri hasarlanırsa

mesane ve bağırsak fonksiyonları etkilenir, morbidite artar. S2 ve en azından tek taraflı S3 köklerinin korunması fonksiyonları korur. Total kitle eksizyonu sağlansa bile lokal rekürrens sıktır.

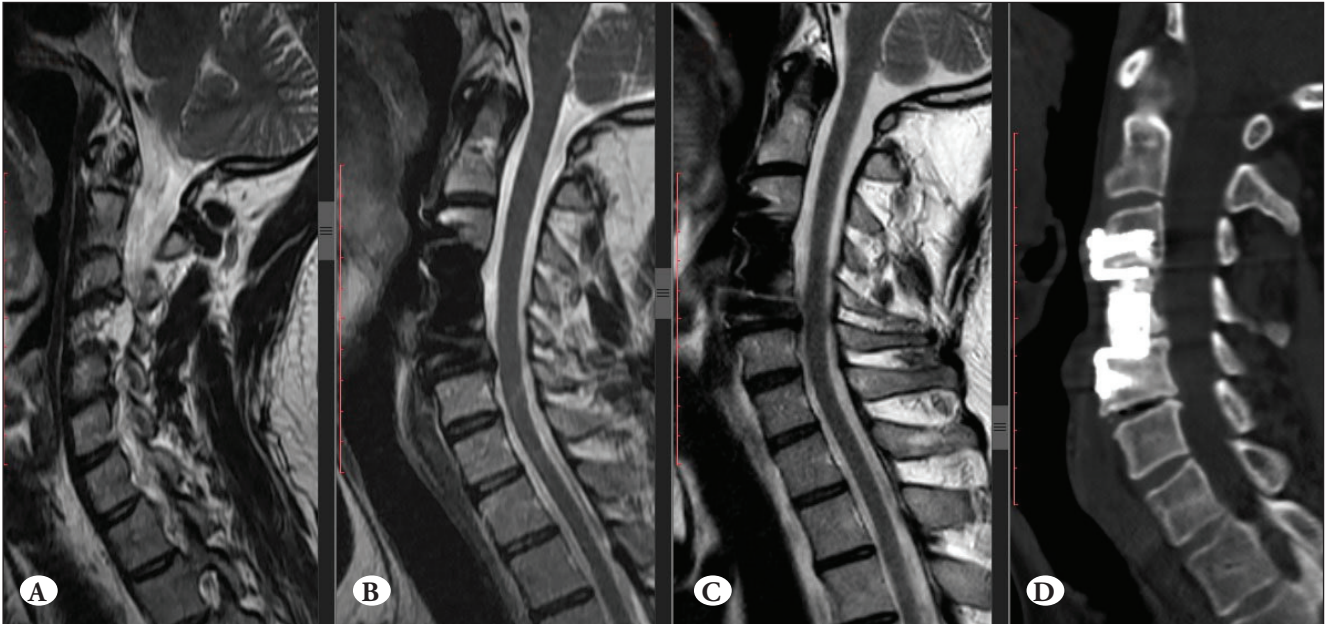
Kordomalar aslında radyoresistan tümörlerdir. Rekürrensi önlemek için kümülatif fraksiyone RT dozunun 60 Gy üzerinde olması gerektiği bildirilmiştir (7,16). Subtotal rezeksiyon edilen sakral kordomlardan sonra da radyoterapi önerilir. Moojen WA ve arkadaşları retrospektif çalışmalarında lokal progresyonsuz sürenin radyoterapi eklenmesiyle daha uzun olduğunu göstermiştir (22). Stacchiotti S ve arkadaşları ise adjuvan radyoterapi ile tedavi edilen sakral kordomalı hastalarda on yıllık lokal progresyonsuz sağ kalım % 35-50 olarak bildirilmiştir (27).

Stereotaktik radyo cerrahi (SRS) kordoma ve kondrosarkomaların tedavisinde bir alternatif olarak bildirilmektedir (13,18,20). Primer cerrahi rezeksiyon sonrası kalıntılar ve küçük nükslerde SRS önerilmektedir. Kano H ve arkadaşları SRS sonrası 5 yıllık sağ kalımı %91, 10 yıllık sağ kalımı %80, progresyonsuz yaşamı 5 yıl için %88, 10 yıl için %81 olarak bildirilmiştir (16). Proton RT kullanan çalışmalar ise 5 yılda genel sağ kalım ve lokal tümör kontrol oranlarının % 90'ın üzerinde olduğunu bildirmiştir (14,17,25). Yoğunluk modüle edilmiş RT (Intens Modulated RT, IMRT) gibi foton bazlı RT'deki gelişmeler, komşu normal dokuların daha fazla korunmasını kolaylaştırmıştır. Combs ve arkadaşları, 66 ila 76 Gy arasında değişen dozlarda IMRT alan klival kordomalı hasta serilerinde kranial sinir ve beyin sapı hasarı olmaksızın, %100 oranında 5 yıllık progresyonsuz yaşam ve sağ kalım bildirmişlerdir (8). Lokasyonun da prognoz üzerinde bir miktar etkisi vardır ve kranioservikal ve servikal omurga lokasyonları kafa tabanı lokasyonundan daha kötü prognoza sahiptir. İlk başvuruda radikal rezeksiyon uygulanmalıdır çünkü en önemli prognostik faktör rezeksiyonun derecesidir. Literatür taramasına göre diğer iki önemli prognostik faktör ise rekürrense bağlı sekonder hastalık ve dediferansiye lezyon olmasıdır (10). Proton beam terapi ise oldukça pahalı kurulumu nedeni ile dünya genelinde oldukça sınırlı sayıda merkezde uygulanabilmektedir. Total rezeksiyon sonrası kombine edildiğinde 5 yıllık progresyonsuz yaşam ve sağ kalımı artırdığı bildirilmektedir (9,10).

Kliniğimizde, sakral bölgede ve servikal bölgede yerleşen kordoma nedeni ile opere edilen 2 hastanın radyolojik tetkikleri sunulmuştur. Hastalarda gross total eksizyon sağlanmıştır, ardından RT tedavisi verilmiştir. Lokal nüks olmadan sakral kordoma 4 yıldır, servikal kordoma ise 8 yıldır takip edilmektedir.



Şekil 1: A, B) Pre-operatif MRG sagittal ve aksiyel kesitleri.
C, D) Post-operatif MRG sagittal ve aksiyel kesitleri



Şekil 2: A) Pre-operatif MRG sagittal kesiti. B) Post-operatif 2. yıl MRG sagittal kesitleri. C) Post-operatif 8. yıl MRG sagittal kesitleri. D) Post-operatif tomografi sagittal kesiti

KONDROSARKOM

Kötü huylu, kıkırdak kökenli tümörlerdir. Kafa tabanından ve omurga boyunca ortaya çıkar ve ilerleyen yaşla birlikte daha yaygın hale gelir. Geleneksel kondrosarkom, özellikle histolojik derecenin düşük olduğu durumlarda sıklıkla cerrahi olarak tedavi edilir, ancak genellikle birden fazla lokal nüksün ardından veya pulmoner metastazların gelişmesi ile hastalık rezeke edilemez olduğunda başka tedaviler aranır. Kondrosarkomda IDH1 ve IDH2 mutasyonlarının tanımlanması, bunların yeni, spesifik ajanlarla hedeflenmesine yol açmıştır, ancak bu tür ajanların etkinliği ve gelecekteki rolü belirsizdir (4). Kondrosarkomun yaklaşık % 10'unu oluşturan dediferansiye kondrosarkom, yüksek dereceli bir tümördür. İskelet ve / veya akciğer metastazlarının tanı sırasında veya 12 ila 18 ay içinde saptanması yaygındır ve zayıf hayatta kalma ile ilişkilidir. İlerlemiş hastalığı olan ve iyi performans durumu olanlarda cisplatin ve doxorubicinin palyatif kullanımı klinik fayda sağlayabilir. Mezenkimal kondrosarkom, nadir fakat farklı bir histolojik alt tiptir. Radyoterapi ile veya tek başına cerrahi rezeksiyon standarttır ve adjuvan kemoterapi hayatta kalma avantajı sağlayabilir (1,12). Kemoterapiye yanıtlar, çoğunlukla dokxorubicin ve cisplatin veya ifosfamid kombinasyonları ile görülür. Trabectedin de etkili olabilir.

KAYNAKLAR

1. Afser KA, İştmen İ, Arslan A, Ökten Aİ: Pediatric high grade intracranial mesenchymal chondrosarcoma: A case report with six years of follow up without recurrence. *Pediatric Neurosurg* 2020 (in press)
2. Alan O, Akin Telli T, Ercelep O, Tanrikulu Simsek E, Basoglu Tuylu T, Mutis A, Hasanov R, Kaya S, Akgül Babacan N, Dane F, Yumuk PF: Chordoma: A case series and review of the literature. *Journal of Medical Case Reports* 12:239, 2018
3. Almefty K, Pravdenkova S, Colli BO, Al-Mefty O, Gokden M: Chordoma and chondrosarcoma: Similar, but quite different, skull base tumors. *Cancer* 110:2457-2467, 2007
4. Amary MF, Bacsi K, Maggiani F, Damato S, Halai D, Berisha F, Pollock R, O'Donnell P, Grigoriadis A, Diss T, Eskandarpour M, Presneau N, Hogendoorn PCW, Futreal A, Tirabosco R, Flanagan AM: IDH1 and IDH2 mutations are frequent events in central chondrosarcoma and central and periosteal chondromas but not in other mesenchymal tumours. *J Pathol* 224:334-343, 2011
5. Barrenechea IJ, Perin NI, Tirana A, Lesser J, Constantino P, Sen C: Surgical management of chordomas of the cervical spine. *J Neurosurg Spine* 6(5):398-406, 2007
6. Bohman LE, Koch M, Bailey RL, Alonso-Basanta M, Lee JY: Skull base chordoma and chondrosarcoma: Influence of clinical and demographic factors on prognosis: A SEER analysis. *World Neurosurg* 82:806-814, 2014
7. Chugh R, Tawbi H, Lucas DR, Biermann JS, Schuetze SM, Baker LH: Chordoma: The nonsarcoma primary bone tumor. *Oncologist* 12:1344-1350, 2007
8. Combs SE, Laperriere N, Brada M: Clinical controversies: Proton radiation therapy for brain and skull base tumors. *Semin Radiat Oncol* 23:120-126, 2013
9. George B, Bresson D, Bouazza S, Froelich S, Mandonnet E, Hamdi S, Orabi M, Polivka M, Cazorla A, Adle-Biassette H, Guichard JP, Duet M, Gayat E, Vallée F, Canova CH, Riet F, Bolle S, Calugaru V, Dendale R, Mazeron JJ, Feuvret L, Boissier E, Vignot S, Puget S, Sainte-Rose C, Beccaria K: Chordomas. *Neurochirurgie* 60:1-140, 2014
10. George B, Bresson D, Herman P, Froelich S: Chordomas: A review. *Neurosurg Clin N Am* 26:437-452, 2015
11. Fletcher CDM: World Health Organization, International Agency for Research on Cancer. (2013) WHO classification of tumours of soft tissue and bone. IARC Press, Lyon.
12. Frezza AM, Cesari M, Baumhoer D, Biau D, Bielack S, Campanacci DA, Casanova J, Esler C, Ferrari S, Funovics PT, Gerrand C, Grimer R, Gronchi A, Haffner N, Hecker-Nolting S, Höller S, Jeys L, Jutte P, Leithner A, San-Julian M, Thorkildsen J, Vincenzi B, Windhager R, Whelan J: Mesenchymal chondrosarcoma: Prognostic factors and outcome in 113 patients. A European Musculoskeletal Oncology Society study. *Eur J Cancer* 51:374-381, 2015
13. Hasegawa T, Ishii D, Kida Y, Yoshimoto M, Koike J, Iizuka H: Gamma Knife surgery for skull base chordomas and chondrosarcomas. *J Neurosurg* 107:752-757, 2007
14. Hug EB, Loreda LN, Slater JD, DeVries A, Grove RI, Schaefer RA, Rosenberg AE, Slater JM: Proton radiation therapy for chordomas and chondrosarcomas of the skull base. *J Neurosurg* 91:432-439, 1999
15. Hoch BL, Nielsen GP, Liebsch NJ, Rosenberg AE: Base of skull chordomas in children and adolescents: A clinicopathologic study of 73 cases. *Am J Surg Pathol* 30:811-818, 2006
16. Kano H, Niranjana A, Lunsford LD: Radiosurgery for chordoma and chondrosarkoma. *Prog Neurol Surg* 34:207-214, 2019
17. Korten AG, ter Berg HJ, Spincemille GH, van der Laan RT, van de Wel AM: Intracranial chondrosarcoma: Review of the literature and report of 15 cases. *J Neurol Neurosurg Psychiatry* 65:88-92, 1998
18. Krishnan S, Foote RL, Brown PD, Pollock BE, Link MJ, Garces YI: Radiosurgery for cranial base chordomas and chondrosarcomas. *Neurosurgery* 56: 777-784, 2005

19. Lauer SR, Edgar MA, Gardner JM, Sebastian A, Weiss SW: Soft tissue chordomas: A clinicopathologic analysis of 11 cases. *Am J Surg Pathol* 37:719-726, 2013
20. Martin JJ, Niranjana A, Kondziolka D, Flickinger JC, Lozanne KA, Lunsford LD: Radiosurgery for chordomas and chondrosarcomas of the skull base. *J Neurosurg* 107:758-764, 2007
21. McMaster ML, Goldstein AM, Bromley CM, Ishibe N, Parry DM. Chordoma: Incidence and survival patterns in the United States, 1973-1995. *Cancer Causes Control* 12:1-11, 2001
22. Moojen WA, Vleggeert-Lankamp CL, Krol AD, Dijkstra SP: Long-term results: Adjuvant radiotherapy in en bloc resection of sacrococcygeal chordoma is advisable. *Spine* 36:E656-661, 2011
23. Oakley GJ, Fuhrer K, Seethala RR: Brachyury: SOX-9, and podoplanin, new markers in the skull base chordoma vs chondrosarcoma differential: A tissue microarray-based comparative analysis. *Mod Pathol* 21:1461-1469, 2008
24. Pamir MN, Ozduman K: Analysis of radiological features relative to histopathology in 42 skull-base chordomas and chondrosarcomas. *Eur J Radiol* 58:461-470, 2006
25. Rosenberg AE, Nielsen GP, Keel SB, Renard LG, Fitzek MM, Munzenrider JE, Liebsch NJ: Chondrosarcoma of the base of the skull: a clinicopathologic study of 200 cases with emphasis on its distinction from chordoma. *Am J Surg Pathol* 23: 1370-1378, 1999
26. Smoll NR, Gautschi OP, Radovanovic I, Schaller K, Weber DC: Incidence and relative survival of chordomas: The standardized mortality ratio and the impact of chordomas on a population. *Cancer* 119:2029-2037, 2013
27. Stacchiotti S, Sommer J, Chordoma Global Consensus G: Building a global consensus approach to chordoma: A position paper from the medical and patient community. *Lancet Oncol* 16:e71-83, 2015
28. Stiller CA, Trama A, Serraino D, Rossi S, Navarro C, Chirlaque MD, Casali PG, RARECARE Working Group: Descriptive epidemiology of sarcomas in Europe: Report from the RARECARE project. *Eur J Cancer* 49(3):684-695, 2013
29. Tirabosco R, Mangham DC, Rosenberg AE, Vujovic S, Bousdras K, Pizzolitto S, De Maglio G, den Bakker MA, Di Francesco L, Kalil RK, Athanasou NA, O'Donnell P, McCarthy EF, Flanagan AM: Brachyury expression in extra-axial skeletal and soft tissue chordomas: A marker that distinguishes chordoma from mixed tumor/myoepithelioma/parachordoma in soft tissue. *Am J Surg Pathol* 32:572-580, 2008
30. Wasserman JK, Gravel D, Purgina B: Chordoma of the head and neck: A review. *Head and Neck Pathol* 12:261-268, 2018