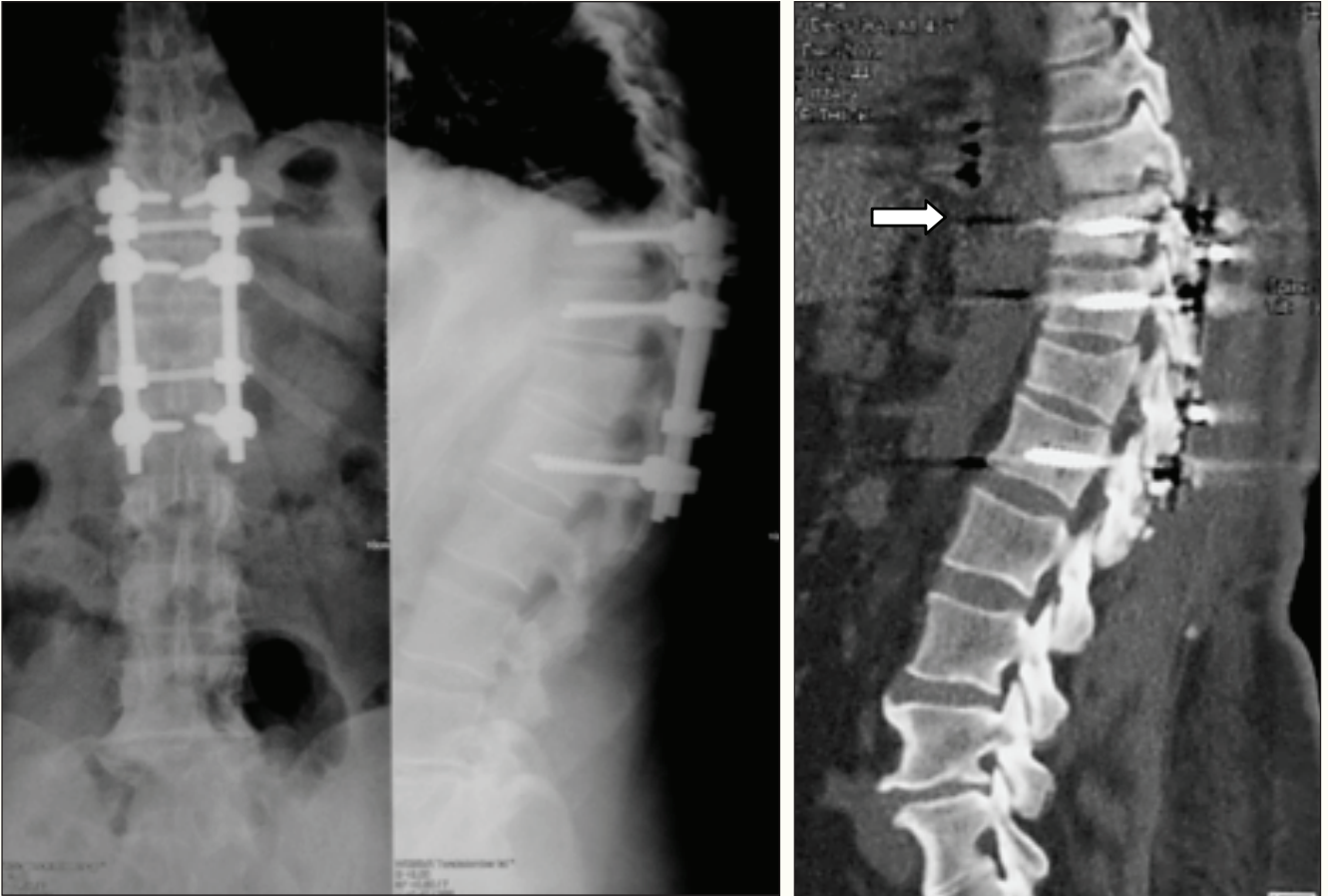


yatrojenik enfeksiyon: 5 bir olgu sunumu



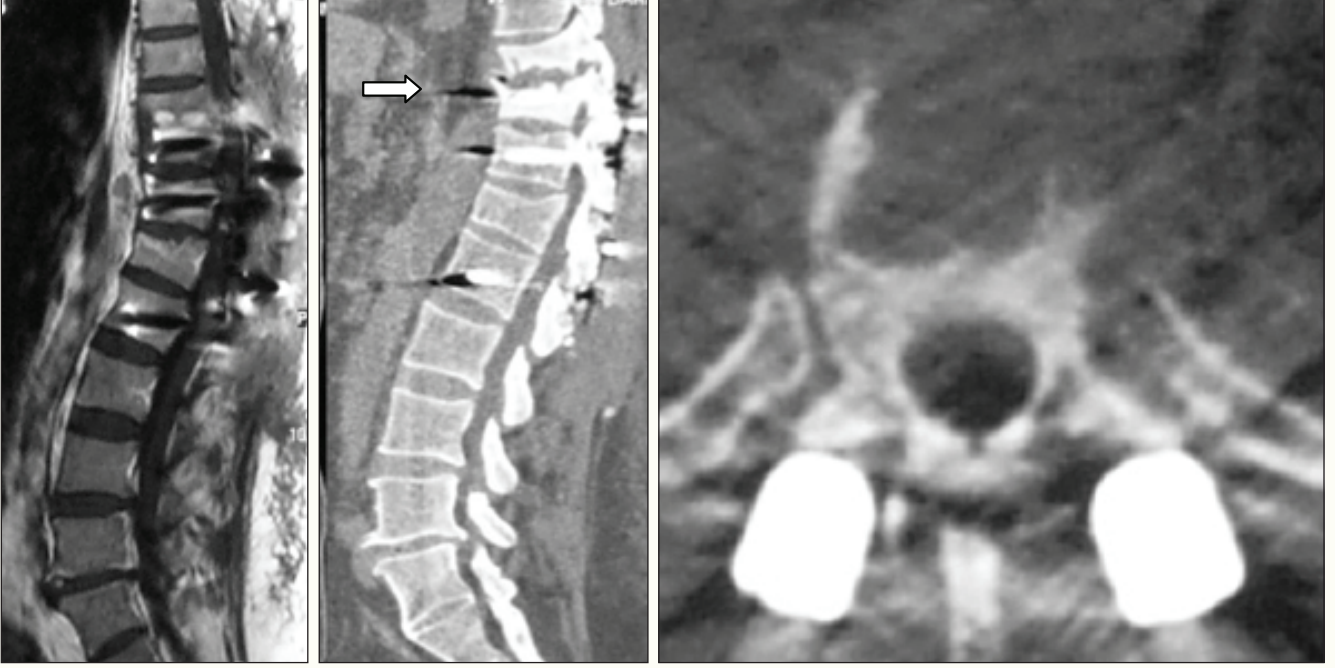Uzm. Dr. Hakan SOMAY
Haydarpaşa Numune Eğitim ve Araştırma Hastanesi, İstanbul

Yüksekten düşme nedeniyle L1 patlama fraktürü tanısıyla opere edilmiş 52 yaşında erkek hasta kliniğimize yara yeri akıntısı, postoperatif enfeksiyon tanısı ile yatırıldı (Resim 1).



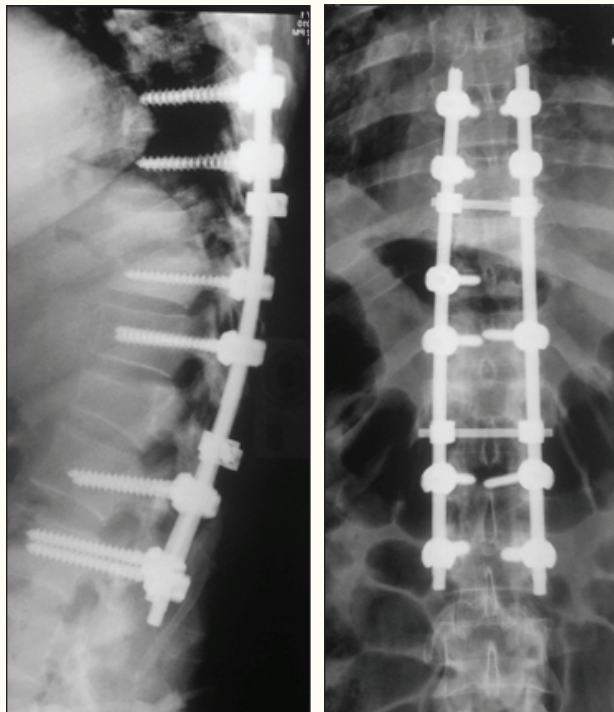
Resim 1: Özellikle T10-11 bölgesinde disk aralığındaki bozulma ve kemik destrüksiyonu

Kültür alındı. MRSA üredi. Uygun antibiyoterapi ile 4 hafta tedavisi yapıldı. Yara yeri iyileşmesi sorunsuz sağlandı. Post op. 2. Ay şiddetli bel ağrısı ile başvurdu (Resim 2).



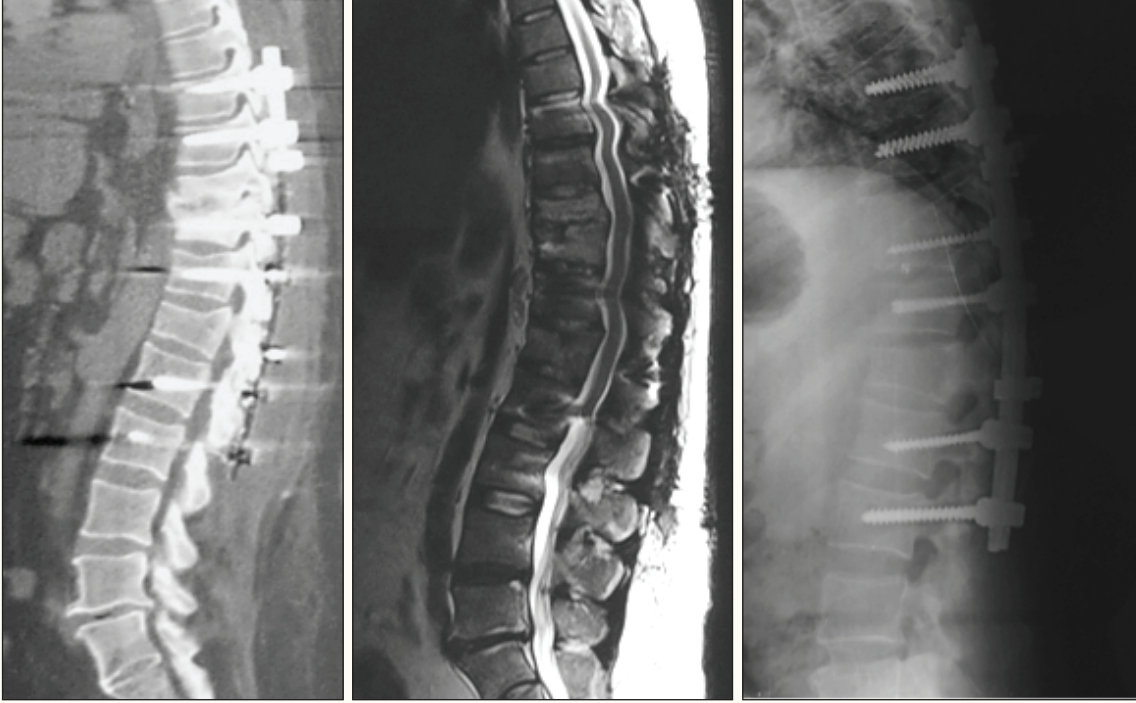
Resim 2: Vertebral yeniklik ve osteomyelit görünümü.

Kültür antibiyograma göre enfeksiyon tedavisi sonrasında revizyon cerrahisi yapıldı (Resim 3). Sorunsuz taburcu edildi.



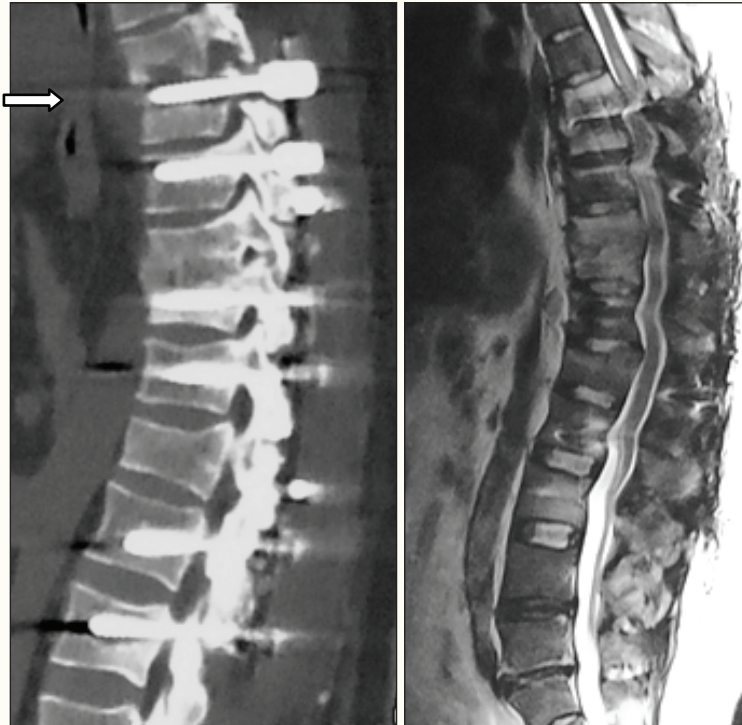
Resim 3: Revizyon cerrahisi.

8. Ay kontrol görüntüleme ve muayenede sorun yok (Resim 4).



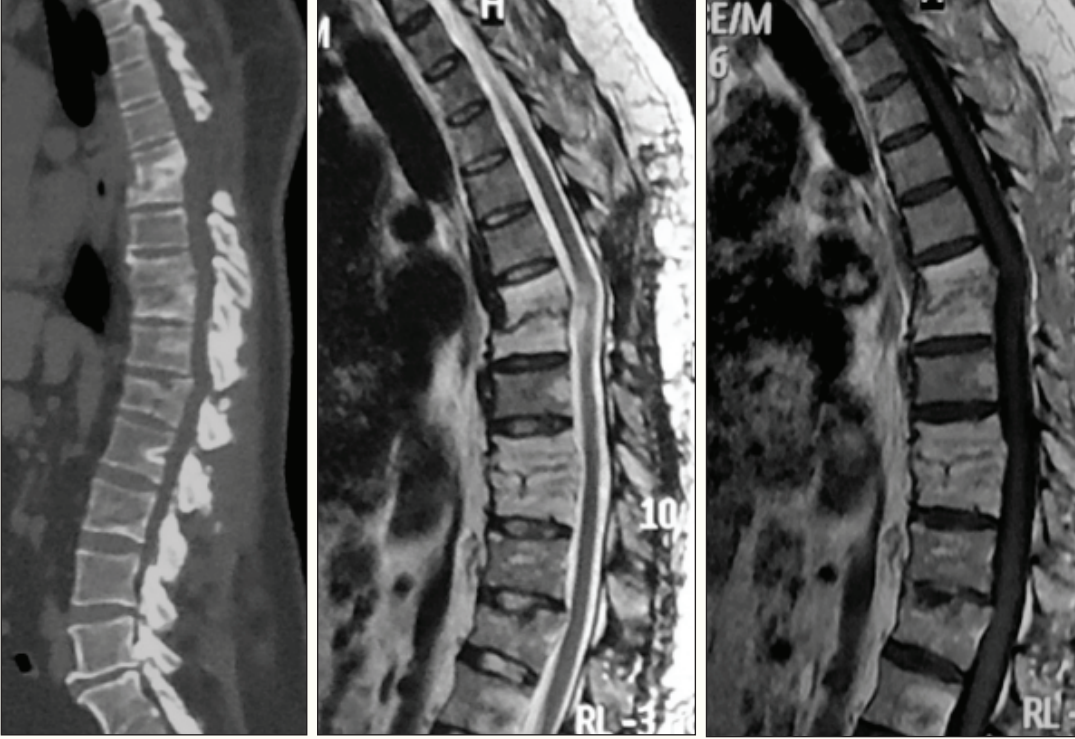Resim 4: Post op 8. Ay kontrol.

Post operatif 12. Ay şiddetli sırt ağrısı ve paraparezi (2/5) ile hasta tekrar başvurdu (Resim 5). Enstrumantasyonun üst komşulugunda yine enfeksiyon, osteomyelit lehine bulgular, dislokasyon ve omurilik basısı bulguları gözlemlendi.



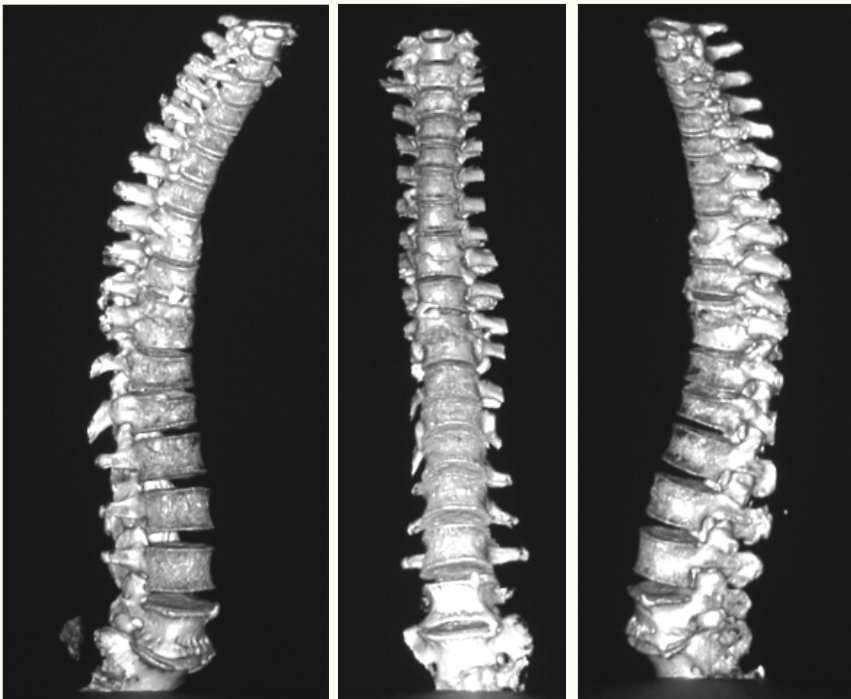Resim 5: T7-8 destrüksiyon-osteomyelit, omurilik basısı.

Acil laminektomi yapıldı. Enstrumanlar tamamen çıkarıldı. Kültür sonucuna göre antibiyoterapi başlandı yatak istirahatine alındı. Paraparezi tam olarak düzeldi. 15. ay kontrol muayenesinde defisit yok şikayet yok. Görüntülemelerde füzyon oluşmuş (Resim 6).



Resim 6: T7-8 ve 10-11 füzyon.

Son kontrolde şikayet yok görüntülemelerde sorun yok (Resim 7).



Resim 7: Son kontrol.