

## Derleme / Review

# OMURGA HEMANJİOMLARI VERTEBRAL HEMANGİOMAS

### ÖZ

Omurga hemanjiomları primer, iyi huylu, vasküler tümörleridir ve çoğunlukla rastlantısal olarak tanı alırlar. Çocukluk yaş grubu dâhil her yaş grubunda saptansa da sıklıkla tanı yaşı 5. dekattır. En sık yerleşim yeri torasik ve lomber omurganın gövdesidir. Tipik, atipik ve agresif (kompresif) VH olarak sınıflanabilmektedir. Agresif tip hemanjiomlar ağrı ve nörolojik bulguya neden olabilirler. Tanı bilgisayarlı tomografi ve manyetik rezonans görüntüleme ile konulur. Çoğunluğu asemptomatik ve rastlantısal olduğundan tedavi gerektirmez. Kırık ve nörolojik bulgu mevcutsa tedavi edilmelidirler. İzlem, perkütan teknikler, radyoterapi, cerrahi tedavi veya bunların kombinasyonu uygulanabilir. Tedavi planlaması, her hastanın semptomları ve radyolojik özelliklerine göre yapılmalıdır.

**Anahtar Sözcükler:** Omurga, Tümör, Hemanjiom

### ABSTRACT

Vertebral hemangiomas (VH) are primary, benign, vascular bone tumors of spine. They are generally asymptomatic and were coincidentally diagnosed. VH's have been commonly occurred at fifth decade, even if they can be seen at any age including pediatric age-group. VH's frequently settled on vertebral body of thoracic and/or lumbar spine. They can be classified as typical, atypical and aggressive. Aggressive type of them can cause pain and/or neurological symptoms. VH's can be diagnosed by CT and MRI in which checked for investigating of trauma, tumor or non-specific back pain. The observation is an enough treatment modality while coincidentally and asymptomatic situation. Nevertheless, VH's must be treated when they caused severe pain, compression on spinal cord and/or nerve root, fracture. Treatment modalities include minimally invasive techniques, surgical removing, radiotherapy and chemotherapy that can be combined but should be separately planned for each patient.

**Keywords:** Spine, Tumor, Hemangiomas

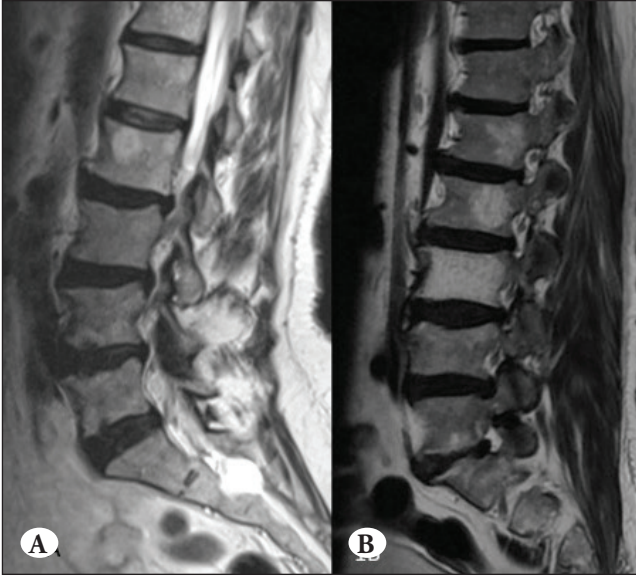
### GİRİŞ

Omurganın, primer, iyi huylu, vasküler tümörleridir, çoğunlukla rastlantısal olarak tanı alırlar. Büyük bir otopsi serisinde yetişkin popülasyonda %11'lik bir insidans bildirilmiştir (19). Görülme sıklığının cinsiyet açısından farkının olmadığını belirten yayınlar çoğunlukta ancak bilimsel yazın içinde 1/1,5 oranında hafif kadın üstünlüğü de bildirilmiştir (6). Vertebral hemanjiomlar (VH) sıklıkla torakolomber bölgede ve vertebranın gövdesinde görülürler. Büyük çoğunluğu sessiz lezyonlardır ve asemptomatiktir

(Şekil 1). Nadiren aktif karakter sergileyebilirler ve semptomatik (%1) olabilirler (20).

### Klinik Özellikler

Çocukluk yaş grubu dahil her yaş grubunda saptansa da sıklıkla tanı yaşı 5. dekattır. En sık yerleşim yeri torasik ve lomber omurganın gövdesidir ancak sık olmamakla birlikte posterior vertebral kolon veya multipl vertebral tutulum da eşlik edebilmektedir (3,21,34). Çoğunluğu asemptomatik ve sessiz lezyonlar olup insidental saptansa da %1 oranında semptomatiktir. Sinir kökleri ve/veya



**Şekil 1:** L2 vertebra korpusunda yerleşmiş ve rastlantısal olarak saptanmış hemanjiom olgusu (A), L1, L2 ve L3 seviyelerinde çok seviyeli hemanjiom olgusu (B).

omuriliğin basısına bağlı radikülopati/miyelopati varlığında kompresif VH tanımı da kullanılmaktadır. Bası bulgusu kemik yapının şişmesine, spinal kanala uzanımına, kan akımındaki bozulmaya, epidural kanama veya nadiren de vertebradaki çökmeye bağlı oluşabilmektedir. Bilimsel yazında semptomatik non-kompresif VH tanımı da nörolojik bulgusu olmayan ancak sadece sırt ve bel ağrısı şikayetine sahip olgular için de kullanılmıştır (24).

### Histopatolojik Özellikler

Kapiller yapı düzeyinden kavernöz genişlemeye kadar damarlardan oluşan benign tümörlerdir. Makroskopik olarak koyu kırmızı, iyi sınırlı ve yumuşak özelliktedirler. Aynı zamanda intralezyonel kemik trabekül ve kan dolu boşluklar içermesi nedeniyle bal peteği görünümüne sahiptirler. Mikroskopik olarak stromanın olmadığı tek sıra endotel ile döşeli ince duvarlı kapiller ve kavernöz kan ile dolu damarlardan oluşmaktadır. Damarlar kemik iliğini işgal ederek önceden var olan kemik trabekülleri çevrelemektedir. Reaktif olarak kemik iliğinde fibröz ve/veya yağ dokusu içeriğinde değişim görülürken kemik trabeküllerde de yeni bir düzenlenme izlenmektedir (6,10,14,17).

### Görüntüleme Özellikleri

Tipik, atipik ve agresif (kompresif) VH olarak sınıflandırılmaktadır. MRG bulguları histopatolojik özelliklerle (öz. yağ ve vasküler dokunun oranı ile interstisyel ödem varlığı.) korelasyon göstermektedir. Her ne kadar hemanjiomun

doku bileşenlerinin (yağ dokusu, vasküler doku) oranı radyolojik görünüm üzerinde etkili olsa da bu radyolojik terminoloji histolojik sınıflama ile özdeşleştirilmemelidir. Tanımlamada tipik ve atipik terimlerinin kullanımı öncelikle manyetik rezonans görüntüleme (MRG) bulguları temel alınarak yapılmaktadır. Agresif VH tanımlaması vertebra gövdesinde şişme, kortikal kemikte yıkım, epidural ve paravertebral boşluğa uzanım gibi radyolojik özellikler anlamına gelmektedir (8,25).

Yüksek yağ içeriğine sahip hemanjiomlar sıklıkla sessiz lezyonlarken, yüksek vasküler içeriğe sahip olanlar potansiyel olarak kompresif özelliğe evrilme eğilimindedir. Asemptomatik olgularda görüntüleme bulguları tipik veya atipik olabilirken, semptomatik olguların görüntüleme bulguları atipik veya agresif özellikler sergilemektedir (25).

Nükleer tıp çalışmaları tanı ve ayırıcı tanıda kısıtlı katkı sunmaktadır. Tc-MDP kemik sintigrafisinde tüm fazlarda (perfüzyon, kan havuzu ve geç statik) artmış tutulum gözlenirse de en belirgin tutulum geç statik dönemdedir. Tc-etiketli eritrosit birikimi de tüm tümörlerde olduğu gibi tüm hemanjiomlar da gözlenmektedir. Pozitron emisyon tomografi (PET-BT) tetkikinde değişken derecelerde 18-FDG ve 68-Ga DOTATATE tutulumu sonucu soğuk veya sıcak lezyon olarak kendini göstermektedir (2,5).

### Tipik Vertebral Hemanjiomlar

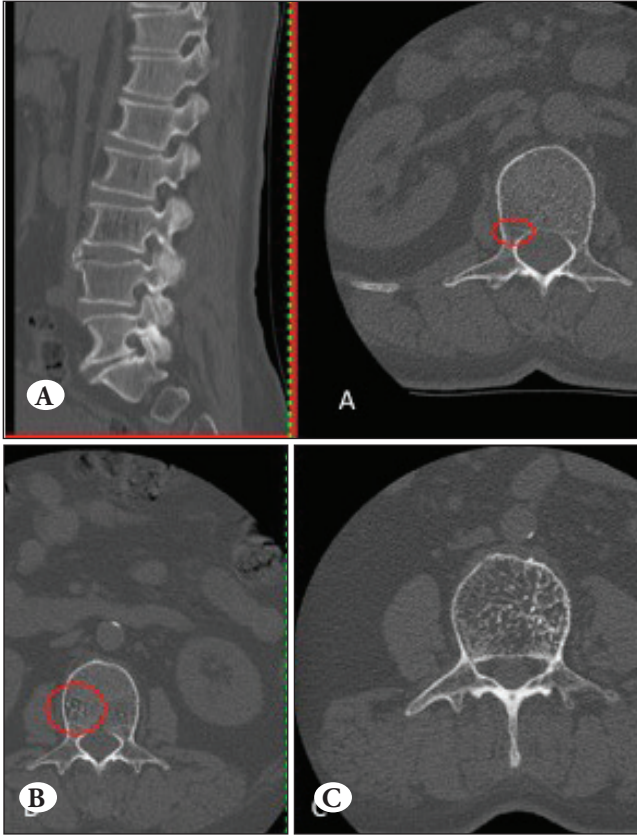
Duyarlılıklarının farklı olması yanında radyografik, BT ve MRG bulguları belli özellikler göstermektedir.

### Radyografi

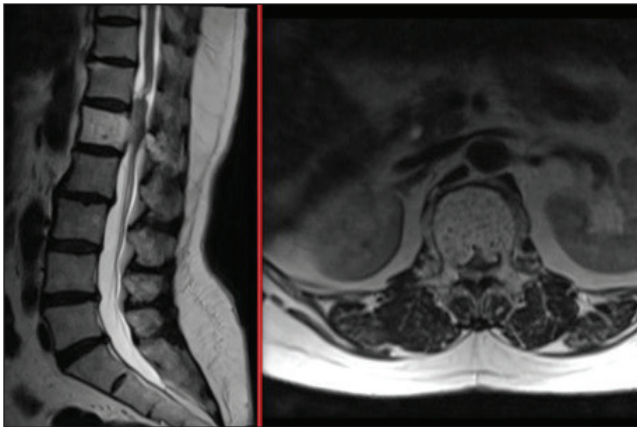
Radyografik özellikler ilk olarak 1926'da Perman tarafından tanımlanmıştır. Vertebral gövdede genişlemenin izlenmediği dikey trabeküllerde kalınlaşmanın yanında kemik yoğunluğunda azalmanın eşlik ettiği 'fitilli kumaş (corduroy cloth)' veya 'hapishane çubuğu (jail bar)' görünümü izlenir. Dikey trabeküler yapı lateral radyogramda daha belirgindir ve kan ile dolu damarların yatay trabeküllerin rezorbsiyona yola açması ve buna ikincil dikey trabeküllerin vertebral ağırlığı taşımaya yönelik kalınlaşması sonucudur (32,35).

### BT Görüntüleme

Kemik pencere BT kesitlerinde kalınlaşmış hiperdens trabeküller arasında hipodens stromanın eşlik ettiği giysi üzerindeki puanları taklit eden puantiye (polka-dot sign) görünümü tipiktir (Şekil 2). Sagittal ve koronal BT kesitlerinde radyogramda görülen fitil (corduroy sign) dizilimi mevcuttur. Kemik korteks daima normaldir ve ekstraosseöz bir uzanım yoktur (33).



**Şekil 2:** Hemanjiom olgusunda BT görüntüleri verilmiştir; boyutları küçük hemanjiomlarda kemik dokusunun doğal süngerimsi yapısı değişmiş olmakla birlikte (A, B), klasik bal peteği görünümü büyük lezyonlarda aşikar olarak görülebilir (C).



**Şekil 3:** Agresif hemanjiom olgusunun aksiyel kesitinde spinal kanal basısı görülmektedir.

### MR Görüntüleme

Kıvrımlı vasküler yapıların varlığı ve reaktif olarak yağ dokusunun artması yanında kalınlaşmış trabeküler yapı ayırt edici bir görünümdür. Yağ dokusu genel olarak baskındır, bu nedenle hem T1 hem de T2 ağırlıklı görüntülerde

hiperintensite izlenir. Aynı zamanda lezyon içindeki vasküler bileşen sebebiyle sıvıya duyarlı sekanslar olan STIR (short-tau inversion recovery) ve yağ baskılı (fat-saturated) T2 sekanslarında hafif hiperintens olarak izlenirler. T1 ağırlıklı aksiyel ve sagittal kesitlerde hiperintens lezyon içinde izointensite hipointensite kadar değişken intensitedeki noktasal ve çizgisel alanlar kalınlaşmış dikey trabeküllerin yansımasıdır. Aynı zamanda yağ dokusu içindeki kan ile dolu boşluklar hipointensitenin arttığı alanlar olarak görülürler. Tipik VH'lar T1 ağırlıklı görüntülerde ise değişken derecede kontrastlanırlar (3,35).

### Atipik Vertebral Hemanjiomlar

Daha az yağ dokusu yanında artmış vasküler içeriğe sahiptirler. T1 ağırlıklı görüntülerde izo- ile hipointens görünüm sergilerken, T2 ve sıvı-duyarlı sekanslarda hiperintens olarak izlenirler. T1 yağ baskılı görüntülerde daha iyi görülürler ve değişken derecede kontrastlanma gösterirler. Kalınlaşmış dikey trabeküller atipik VH'larda daha zor görülürler (25).

### Agresif Vertebral Hemanjiomlar

Sıklıkla tüm görüntüleme yöntemlerinde atipik VH radyolojik bulgularını içerirler (Şekil 3).

### Radyografi

Osteoporoz, vertebral kollaps, pedikül erozyonu ve dikey trabeküler yapıdaki düzensizlikler gibi özgül olmayan bazı bulguları içerebilir (25).

### BT Görüntüleme

Lezyonun mikroyapısını daha detaylı inceleme imkanı sunar. Vertebra gövdesinde şişme (balonlaşma), kortikal kemikte silinme, ekstraosseöz yumuşak doku uzanımı gibi özgül olmayan bulguları saptamayı sağlar. Ancak aksiyel kesitlerde puantiyeli görünümün izlenmesi her ne kadar agresif ve destrüktif birçok lezyonda da görülsede doğru tanı için yol göstericidir (12,31).

Tüm vertebral cismi tutması, nöral arkusa uzanım göstermesi, kortikal ekspansiyon, torasik bölgede bulunması (T3-T9), irregüler bal peteği görünümü ve yumuşak doku kitlesi içermesi agresif VH açısından belirgin özelliklerdir.

### MR Görüntüleme

T2 ve STIR sekanslarda yoğun vasküler stroma nedeniyle hiperintens görünüm izlenir ancak çoğu inflamatuvar ve neoplastik lezyonda da aynı intensite artışı nedeniyle özgül bir bulgu değildir. Ancak destekleyici bulgu olarak BT'de puantiyeli görünümün korunduğu bölgeler tanıda yol göstericidir. T2 sekansta artmış intensite yanında vertebra yüksekliğinin korunmuş olması, normal kemik iliği ile

sınırın belirgin olması, genişlemiş paraspinal damarlar ve paraspinal kitleye komşu korteksin korunmuş olması özgül olmasa da hemanjiomu düşündürmelidir (11,35).

MRG tetkinin tek başına kemiği doğrudan değerlendirme olanağı sunmaması ve daha agresif lezyonlarda da yağ dokusunun az, hipervasküler stromanın fazla olmasından kaynaklı T1 ağırlıklı görüntülerde hipointensite izlenmesinden dolayı tanı zor olabilmektedir. Ancak T1 sekansta aynı görünüme sahip olsalar da kontrastlı serilerde perfüzyon değerleri karşılaştırıldığında atipik hemanjiomlarla metastatik vertebra lezyonları arasında kontrastlanma hızı, kontrastlanmanın konsantrasyonu açısından belirgin fark olduğu da saptanmıştır (29). Kalsifikasyon ve kemik yapıları değerlendirmede BT görüntüleme daha üstün olsa da yüksek çözünürlüklü, üç boyutlu, magnifiye ve faz imajlar ile bunların kombinasyonundan oluşan gradient ağırlıklı MR sekansı olan duyarlılık ağırlıklı MRG (Susceptibility Weighted MR Imaging) (SW-MRI) ile lezyon içi noktasal değişiklikler (puantiyeli görünüm) hiperintens olarak saptanabilir (4).

Agresif VH'lar için vasküleritenin ve omurilik kanlanması için değerlendirilmesi için anjiografi yol göstericidir. Tüm vertebra gövdesinde izlenen opasifikasyon, vertebra gövdesinde arteriollerin genişlemesi ve kapiller fazda çoklu kan havuzları izlenmesi karakteristiktir (24).

### Ayırıcı Tanı

Tipik VH'lar fokal yağ replasmanı, Modic tip II değişiklikleri, radyoterapi sonrasında omurganın kemik yapısında ortaya çıkan değişiklikler ile karışabilir. Farklı patolojik durumlar olmasına rağmen hepsinde kırmızı kemik iliğinin yağ replasmanı ile sonuçlanır ancak STIR ve yağ baskılı MRG görüntülerinde belirgin hipointensite olarak göze çarparlar. Radyoterapi kemik iliğinde zaman ve doza bağlı değişiklikler oluşturur. Yağ replasmanı radyoterapiden 3 hafta sonra başlar ve 30 Gy'den düşük dozlarda geçici iken 36 Gy üzerindeki dozlarda kalıcı etki gösterir (7,16).

MRG bulguları açısından metastazlar ve multiple myeloma (MM) bağlı fokal kemik iliği infiltrasyonu atipik VH'lar ile çakışmaktadır. Metastazlar osteoblastik, osteolitik ya da her iki özelliği bir arada içerebilirler. Kemik bütünlüğünü henüz bozmamış ya da yumuşak doku kitlesi oluşturmamış litik metastazlar T1'de hipointens görünmeleri sebebiyle atipik VH'ları taklit edebilirler. Metastazlara ait kemik iliği veya yağ dokusu infiltrasyonu T1'de hipointensite olarak görülür ve yüksek selülaritenin bir yansımasıdır. Sadece vertebral korpus tutulumu olan olgularda, BT' deki karakteristik kaba trabekül, atipik VH'leri doğru bir şekilde teşhis etmenin anahtarıdır, atipik vertebral hemanjiomların

%80'inin, lezyon küçük olmadığı sürece bu karakteristik BT bulgularını gösterdiği bildirilmiştir (8,15).

Monoklonal gammopati, yüksek serum kalsiyum düzeyi, böbrek yetmezliği gibi klinik ve laboratuvar bulguları da MM ve metastazlardan şüphelenildiğinde doğru tanı için yardımcıdır.

Agresif VH'ler, soliter kemik plazmositomu, metastazlar, kordoma, lenfoma ve epitelioid hemanjioendoteloma görünümünü taklit edebildikleri olası tanı aralığını büyük ölçüde genişleten çok heterojen bir görünüme sahiptir.

Olguların üçte ikisinde, soliter kemik plazmositomunun radyolojik görünümü patognomoniktir. Klasik olarak, kısmen vertebral gövde boyunca uzanan ve sulkuslara benzeyen kalınlaşmış uzantılar nedeniyle, aksiyal BT ve MR görüntülemeye "mini beyin" görünümü olarak tanımlanır. Bununla birlikte, vakaların üçte birinde agresif VH'ları taklit edebilen daha az tipik, multistik bir "sabun köpüğü" görünümü vardır (28,34).

Osteoblastik veya karışık osteolitik-osteoblastik metastazlardan çok daha sık meydana gelen osteolitik vertebral metastazlar, kortikal genişleme, yumuşak doku kitleleri ve vertebral kompresyon kırıkları ile ortaya çıkabilir; dolayısıyla agresif VH'leri taklit ederler. Kesin tanıya giden yol sıklıkla histopatolojik incelemeye ek olarak tüm radyolojik görüntüleme yöntemlerini gerektirir (34).

Kordoma genellikle bir vertebral gövdenin ön 2/3 kısmı ve arka 1/3 kısmının birleştiği yerde orta hatta merkezlenmiş yıkıcı bir kemik lezyonu olarak kendini gösterir. Epidural ve/veya perivertebral boşlukları içeren büyük bir yumuşak doku kitlesi ile ilişkilidir. BT'de hipodens, T1'de hipointens, T2'de hiperintens yoğunluktadır. BT ve MR'da heterojen kontrast artışı gösterir. Ancak birkaç vertebral segmentin tutulması, arka elemanların sıklıkla korunması (% 60), BT'de intratümoral ve periferik lineer opasitelerin varlığı (yıkıma bağlı sekestre kemik alanları) ile ayrılır. Aynı zamanda intratümoral kanama agresif VH'lerde kordoma kadar yaygın değildir (27,34,38).

Sistemik tutulum bölgeleri olmaksızın ortaya çıkan primer vertebral lenfoma nadirdir ve genellikle epidural ve paravertebral tutulum da mevcuttur. BT'de genellikle litiktir ve agresif vertebral hemanjiomlar gibi korunmuş bir korteks yanında infiltre bir büyüme paterni göze çarpar. Sıvıya duyarlı MR (STIR vs.) görüntülerinde, vertebral lenfomanın epidural bileşeni, VH'lerin hipervasküler bileşenine kıyasla daha az hiperintens görünür. Bu bulgu, yüksek selülariteyi yansıtır ve ayırıcı tanıya yardımcı olur (26,30).

Epiteloid hemanjiyodotelyoma, omurgayı etkileyen, düşük ve orta dereceli nadir bir mezenkimal neoplazmdır. Yağ dokusunun olmaması ve inflamatuvar infiltrasyonun varlığı nedeniyle T1 ve T2 ağırlıklı MR görüntülerde heterojen sinyal yoğunluğu ile BT'de litik bir kemik lezyonu olarak görülür. Özgül olmayan radyolojik özellikleri nedeniyle agresif vertebral hemanjiyomlardan ayırımı zordur (36,37).

## TEDAVİ

Çoğunluğu asemptomatik ve rastlantısal olduğundan tedavi gerektirmez. Kırık ve nörolojik bulgu mevcutsa tedavi edilmelidirler. Konservatif yaklaşılabileceği gibi perkütan teknikler, radyoterapi, cerrahi tedavi veya bunların kombinasyonu uygulanabilir. Tam bir fikir birliği olmaması nedeniyle karar semptomlar ve radyolojik özelliklere göre verilmelidir.

Hızlı veya ilerleyici nörolojik bulgu varlığında dekompresyon ve omurga stabilizasyonu amacıyla cerrahi tedavi endikedir (22).

Radyoterapi hafif ya da yavaş ilerleyen nörolojik defisit varlığında en az 34 Gy dozunda VH semptomlarını azaltmak ve subtotal rezeksiyon sonrası rekürrensi azaltmak amacıyla önerilmektedir. Ancak 45-50 Gy arası uygulanan dozlarda radyasyona bağlı geç dönem miyelopati riski vardır (1,18).

Son yıllarda perkütan tekniklerin (vertebroplasti, etanol enjeksiyonu) tek başına veya kombinasyonu ya da cerrahi tedaviye ek olarak kullanımı artmıştır. Perkütan vertebroplastide akrilik materyal ve polimetilmetakrilat kullanımı ile hemanjiomatöz venöz havuzun geri dönüşümsüz sklerozu hedeflenmektedir. Aynı zamanda polimetilmetakrilat spongios kemikteki mikrokırıkların stabilizasyonu yanında sinir sonlanmalarına yaptığı kimyasal ablasyon ile ağrının giderilmesini sağlamaktadır. İntralezyonel etanol enjeksiyonu endotel yıkımı ve tromboz yolu ile lezyonda küçülme sağlayarak nöral doku basısını azaltmada etkindir. Ancak geçici nörolojik defisit, patolojik fraktür ve rekürrens gibi komplikasyonları olabilmektedir (9,13.)

Besleyici damarların transarteriyel embolizasyonu etkindir ama çoğunlukla rekürrensle sonuçlanmaktadır. Günümüzde kompresif vertebral hemanjiyomlarda cerrahi tedavi ve vertebroplasti sırasında oluşabilecek aşırı kanamayı önlemek amacıyla preoperatif bir işlem olarak önerilmektedir (23).

## KAYNAKLAR

1. Acosta FL, Nader S, Chi JH: Comprehensive management of symptomatic and aggressive vertebral hemangiomas. *Neurosurg Clin N Am* 19:17-29, 2008
2. Basu S, Nair N: "Cold" vertebrae on F-18 FDG PET: Causes and characteristics. *Clin Nucl Med* 31(8):445-450, 2006
3. Baudrez V, Galant C, Vande Berg BC: Benign vertebral hemangioma: MR-histological correlation. *Skelet Radiol* 30(8):442-446, 2001
4. Bender YY, Böker SM, Diederichs G, Walter T, Wagner M, Fallenberg E, Liebig T, Rickert M, Hamm B, Makowski MR: MRI for the detection of calcific features of vertebral haemangioma. *Clin Radiol* 72(8):692. e1-692.e7, 2017
5. Brogsitter C, Hofmockel T, Kotzerke J: 68-Ga DOTATATE uptake in vertebral hemangioma. *Clin Nucl Med* 39(5):462-463, 2014
6. Campanacci M: Hemangioma. In: Campanacci M, (ed), *Bone and Soft Tissue Tumors*. Padova: Piccin Nuova Libreria & Wien: Springer, 1999:599-618
7. Casamassima F, Ruggiero C, Caramella D, Tinacci E, Villari N, Ruggiero M: Hematopoietic bone marrow recovery after radiation therapy: MRI evaluation. *Blood* 73(6):1677-1681, 1989
8. Cross JJ, Antoun NM, Laing RJ, Xuereb J: Imaging of compressive vertebral haemangiomas. *Eur Radiol* 10(6):997-1002, 2000
9. Doppman JL, Oldfield EH, Heiss JD: Symptomatic vertebral hemangiomas: Treatment by means of direct intralezyonal injection of ethanol. *Radiology* 214(2):341-348, 2000
10. Dorfman HD, Czerniak B: Vascular lesions. In: Dorfman HD, Czerniak B, (eds), *Bone Tumors*. St. Louis: Mosb, 1998:729-814
11. Friedman DP: Symptomatic vertebral hemangiomas: MR findings. *AJR Am J Roentgenol* 167(2):359-364, 1996
12. Gaston A, Nguyen JP, Djindjian M, Le Bras F, Gherardi R, Benhaïem N, et al: Vertebral haemangioma: CT and arteriographic features in three cases. *J Neuroradiol* 12(1):21-33, 1985
13. Guarnieri G, Ambrosanio G, Vassallo P, Pezzullo MG, Galasso R, Lavanga A, et al: Vertebroplasty as treatment of aggressive and symptomatic vertebral hemangiomas: Up to 4 years of follow-up. *Neuroradiology* 51(7):471-476, 2009
14. Hameed M, Wold LE: Haemangioma. In: Fletcher CDM, Bridge JA, Hogendoorn P, Mertens F, (eds), *WHO classification of tumours of soft tissue and bone*, 4th ed, Lyon: IARC Press, 2013:332
15. Hanrahan CJ, Christensen CR, Crim JR: Current concepts in the evaluation of multiple myeloma with MR imaging and FDG PET/ CT. *Radiographics* 30(1):127-142, 2010
16. Hanrahan CJ, Shah LM: MRI of spinal bone marrow: Part 2, T1-weighted imaging-based differential diagnosis. *AJR Am J Roentgenol* 197(6):1309-1321, 2011
17. Hart JL, Edgar MA, Gardner JM: Vascular tumors of bone. *Semin Diagn Pathol* 31(1):30-38, 2014
18. Heyd R, Seegenschmiedt MH, Rades D, Winkler C, Eich HT, Bruns F, et al: Radiotherapy for symptomatic vertebral hemangiomas: Results of a multicenter study and literature review. *Int J Radiat Oncol Biol Phys* 77(1):217-225, 2010

19. Huvos AG: Hemangioma, lymphangioma, angiomatosis/lymphangiomatosis, glomus tumor. In: Huvos AG, (ed), Bone Tumors: Diagnosis, Treatment, and Prognosis, 2nd ed, Philadelphia: Saunders, 1991:553-578.
20. Jiang L, Liu XG, Yuan HS, Yang SM, Li J, Wei F, et al: Diagnosis and treatment of vertebral hemangiomas with neurologic deficit: A report of 29 cases and literature review. *Spine J* 14(6):944-954, 2014
21. Karlin CA, Brower AC: Multiple primary hemangiomas of bone. *AJR Am J Roentgenol* 129(1):162-164, 1977
22. Kato S, Kawahara N, Murakami H, Demura S, Yoshioka K, Okayama T, et al: Surgical management of aggressive vertebral hemangiomas causing spinal cord compression: Long-term clinical follow-up of five cases. *J Orthop Sci* 15(3):350-356, 2010
23. Kawahara N, Tomita K, Murakami H, Demura S, Yoshioka K, Kato S: Total en bloc spondylectomy of the lower lumbar spine: A surgical techniques of combined posterior-anterior approach. *Spine* 36(1):74-82, 2011
24. Laredo JD, Reizine D, Bard M, Merland JJ: Vertebral hemangiomas: Radiologic evaluation. *Radiology* 1986;161(1):183-189
25. Laredo JD, Assouline E, Gelbert F, Wybier M, Merland JJ, Tubiana JM: Vertebral hemangiomas: Fat content as a sign of aggressiveness. *Radiology* 177(2):467-472, 1990
26. Laredo JD, el Quessar A, Bossard P, Vuillemin-Bodaghi V: Vertebral tumors and pseudotumors. *Radiol Clin N Am* 39(1):137-163, 2001
27. Leone A, Cerase A, Tarquini E, Mulè A: Chordoma of the low cervical spine presenting with Horner's syndrome. *Eur Radiol* 12 Suppl 3: S43-47, 2002
28. Major NM, Helms CA, Richardson WJ: The "mini brain": plasmacytoma in a vertebral body on MR imaging. *AJR Am J Roentgenol* 175(1):261-263, 2000
29. Morales KA, Perez JA, Peck KK ve ark: Differentiating atypical hemangiomas and metastatic vertebral lesions: The role of t1-weighted dynamic contrast-enhanced MRI. *Am J Neuroradiol* 39(5):968-973, 2018
30. Mullin ME, McRae GA, Murphey MD: Imaging features of primary lymphoma of bone. *AJR Am J Roentgenol* 173(6):1691-1697, 1999
31. Nguyen JP, Djindjian M, Gaston A, Gherardi R, Benhaiem N, Caron JP, et al: Vertebral hemangiomas presenting with neurologic symptoms. *Surg Neurol* 27(4):391-397, 1987
32. Perman E: On haemangiomata in the spinal column. *Acta Chit Scand* 61:91-105, 1926
33. Persaud T: The polka-dot sign. *Radiology* 246(3):980-981, 2008
34. Rodallec MH, Feydy A, Larousserie F, Anract P, Campagna R, Babinet A, et al: Diagnostic imaging of solitary tumors of the spine: what to do and say. *Radiographics* 28(4):1019-1041, 2008
35. Ross JS, Masaryk TJ, Modic MT, Carter JR, Mapstone T, Dengel FH: Vertebral hemangiomas: MR imaging. *Radiology* 165(1):165-169, 1987
36. Verbeke SL, Bovée JV: Primary vascular tumors of bone: A spectrum of entities? *Int J Clin Exp Pathol* 4(6):541-551, 2011
37. Wenger DE, Wold LE: Malignant vascular lesions of bone: radiologic and pathologic features. *Skelet Radiol* 29(11):619-631, 2000
38. Wippold 2nd FJ, Koeller KK, Smirniotopoulos JG: Clinical and imaging features of cervical chordoma. *AJR Am J Roentgenol* 172(5):1423-1426, 1999