

Derleme / Review

OSTEOİD OSTEOMA ve OSTEOBLASTOMA

OSTEOID OSTEOMA and OSTEOBLASTOMA

ÖZ

Omurga yerleşimli osteoid osteoma ve osteoblastoma, esas olarak ergenlerde ve genç erişkinlerde ortaya çıkan nadir lezyonlardır. Klinik bulguları ve histolojik özellikleri benzer lezyonlardır. Osteoid osteoma ve osteoblastoma arasındaki temel fark, osteoblastomaların potansiyel olarak daha agresif biyolojik davranışında yatmaktadır, bu da nörolojik defisitlerin daha sık ortaya çıkmasına neden olmaktadır. Ağrılı skolyoz ile başvuran ergenlerin ayırıcı tanısında bu lezyonlar her zaman göz önünde bulundurulmalıdır. Her iki hastalık için de birincil tedavi seçeneği cerrahi olarak tam rezeksiyondur. Başarılı bir cerrahi ile ağrı kontrolünde çok iyi sonuçlar alınmakta, uygun hasta grubunda deformitenin gerilemesi mümkün olmaktadır.

Anahtar Sözcükler: Benign, omurga, osteoblastoma, osteoid osteoma

ABSTRACT

Spinal osteoid osteoma and osteoblastoma are rare lesions that occur mainly in adolescents and young adults. Clinical findings and histological features are similar lesions. The main difference between osteoid osteoma and osteoblastoma lies in the potentially more aggressive biological behavior of osteoblastomas, causing neurological deficits to occur more frequently. These lesions should always be considered in the differential diagnosis of adolescents presenting with painful scoliosis. The primary treatment option for both diseases is surgical complete resection. With a successful surgery, very good results are obtained in pain control, and it is possible to regress the deformity in the appropriate patient group.

Keywords: Benign, osteoblastoma, osteoid osteoma, spine

OSTEOİD OSTEOMA

Osteoid osteomalar osteoblastik yapıdan gelişen benign tümörlerdir ve primer kemik tümörlerinin yaklaşık %10'unu oluştururlar. Osteoid osteomaların yarısından fazlası alt ekstremitelerin uzun kemiklerinde gözlenirken, %10'u omurga yerleşimlidir ve esas olarak posterior elemanların etkilenmesi söz konusudur. Tüm omurga tutulumunun %34'ü lomber omurgada gözlenir (10,13). Çocuk ve gençlerde görülme sıklığı erişkinlere nazaran daha yüksektir. Hastaların büyük çoğunluğunun tanısı 30 yaşından önce konulmaktadır. Erkekler hastalıktan daha sık etkilenir.

Klinik Tablo

Geceleri artan bel, sırt veya boyun ağrısı istirahatle azalmaz. Hastaların yaşam kalitesini ciddi olarak bozan ağrının nedeni muhtemelen nidustan üretilen prostoglandin E2'dir ve aspirin veya non steroid antiinflamatuvar ilaçlarla genellikle belirgin rahatlama gözlenir (13). Daha nadiren ağrılı skolyoz veya radikülopati ile karşılaşılır. Adölesan popülasyondaki ağrılı skolyozun en sık nedenidir. İdiyopatik juvenil skolyoz genellikle kadınları etkiler ve ağrısızdır (5). Deformite, kas spazmına ikincildir ve başlangıçta esnek olmakla birlikte tedavisiz olgularda rijid hâle gelebilir. Nörolojik bulgu genellikle beklenmez.

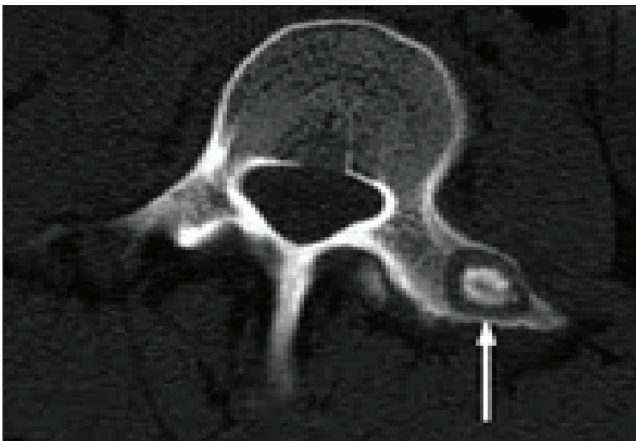
Radyoloji

Osteoid osteomalar soliter lezyonlardır ve direkt grafide çoğu sklerotik görünümündedir. Genellikle posterior elemanları tuttuğundan görülmeyebilir. Lezyonun kesin lokasyonu ve kemik tutulumunun değerlendirilmesinde bilgisayarlı tomografi (BT) oldukça yardımcıdır. Spinöz proçes, transvers proçes, faset eklem, pedinkül, lamina gibi omurganın arka elemanlarında, santral nidusu olan radyolüsent alan ve bunu çevreleyen bir skleroz tipiktir (Şekil 1). Nidusun boyutu 1,5-2cm'den küçüktür. Manyetik rezonans görüntüleme (MRG), spinal kord veya sinir kökü basısı/yumuşak doku yayılımını göstermesi açısından önemlidir. T1 ve T2 ağırlıklı incelemelerde düşük sinyal intensitesi saptanırken, vasküler nidusa bağlı yoğun kontrastlanma izlenebilir. Technetium kemik sintigrafisinin duyarlılığı son derece yüksektir. Bazı yazarlar intraoperatif kemik tarama ile total rezeksiyonun kontrolünü bildirmişlerdir (9).

Tedavi

Spinal deformite veya nöral bası söz konusu değilse spinal osteoid osteomaların konservatif tedavisine non steroid antiinflamatuar ilaçlarla başlanır. Bu tedavinin başarısızlığı hâlinde, perkütan radyofrekans termal ablasyon, lazer fotokoagülasyon gibi minimal invaziv tekniklerle lezyonun tahribi mümkündür (10). Perkütan endoskopik eksizyon ve ablasyonun posterior elemanlarda sınırlı osteoid osteoma vakalarında etkin bir tedavi yöntemi olabileceği bildirilmiştir (8). Ayrıca nöral yapılara yakın komşuluk bu tedavi seçeneklerini kısıtlayabilir.

Semptomların ısrarla devam etmesi, spinal deformite veya nöral bası varlığında lezyonun en blok eksizyonu ile tedavi edilirler. Eksizyonun küratif etkisi yanında ağrı kontrolünde son derece etkin olduğu bilinmektedir. Cerrahi eksizyon



Şekil 1: Vertebra transvers proçesine sınırlı, radyolüsent nidus ve etrafında sklerozu gösteren aksiyel bilgisayarlı tomografi incelemesi.

sonrası devam eden ağrı inkomplet rezeksiyonu akla getirmelidir. İntraoperatif O-arm 3-D navigasyon kullanımı ile cerrahinin başarısının arttığı bildirilmiştir (4). Rezeksiyon sonrası instabilite söz konusuysa enstrümantasyon ve arthrodez uygulanır. Deformite başladıktan 15 ay içinde lezyonun rezeksiyonu ile spinal deformitenin kendiliğinden düzelebileceği bildirilmiştir (8).

OSTEOBLASTOMA

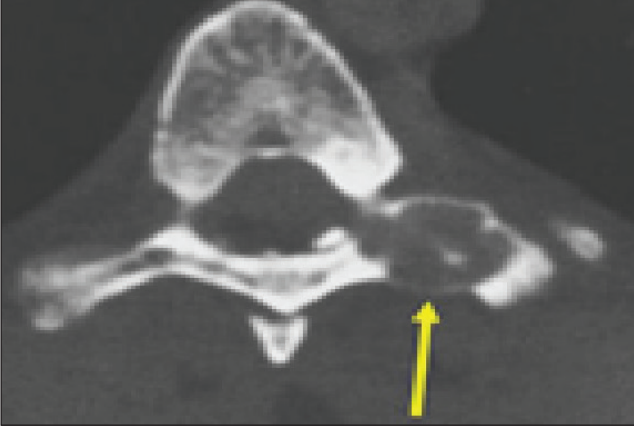Osteoblastoma, histolojik olarak osteoid osteoma benzer, ancak daha büyük ve klinik ve histolojik olarak daha agresif olan, iyi huylu bir kemik oluşturan neoplazmdır. Primer kemik tümörlerinin %1-5'ini oluştururken osteoblastomaların %28-36'sı omurga yerleşimidir (1,3,10). Omurga osteoblastomaları tipik olarak arka elemanlarda ortaya çıkar, genellikle 2cm'den büyük lezyonlardır. Ancak daha büyük tümörlerde vertebral gövdeye uzanım yaygındır. En sık lomber omurgada görülürler. Hastaların çoğunun tanısı 2 ya da 3. dekatta konulurken erkekler daha sık etkilenmektedir (3,10).

Klinik Tablo

Spinal osteoblastoma sırt ağrısı veya genişleyebilen doğası nedeniyle nöral kompresyon semptomları ile kendini gösterir. Semptomlar tipik olarak geceleri daha kötü değildir ve non steroid antiinflamatuar ilaçlara ve aspirine zayıf yanıt verir. Nörolojik defisit vakaların %32'sinde rapor edilmiştir. Skolyozun spinal osteoblastomada da ortaya çıktığı, ancak osteoid osteomadan daha az sıklıkla meydana geldiği bilinmektedir (3,5,10,12). Torasik osteoblastomalar, interkostal nevraljiyle ortaya çıkabilir (6). Osteoblastomalara atfedilen gerçek nörolojik semptomlar, öncelikle invazif doğalarının ve daha büyük boyutlarının doğrudan bir etkisidir. Epidural boşluğa uzanma eğilimindedirler.

Radyoloji

Radyografik değerlendirmede, osteoid osteomaya benzemekle birlikte nidusun > 20 mm çapında olması önemli bir farktır. Ayrıca osteoblastoma lezyonları genellikle birden çok kalsifikasyona, agresif kemik yıkımına ve çevre dokulara sızmaya sahiptir. Pre-operatif BT, tümörün yerini ve kemik tutulumunun kapsamını kesin olarak tanımlamak için yararlıdır. Nidus, etrafındaki sklerotik değişiklikler ve kalsifikasyon alanları net bir şekilde değerlendirilebilir (Şekil 2). MRG' deki görünüm genellikle nonspesifiktir ve lokal inflamasyon ve ödem nedeniyle lezyonun boyutunu abartabilir; ancak MRG, tümörün nöral doku üzerindeki etkisinin yanı sıra yumuşak doku değişikliklerinin belirlenmesine yardımcı olur. Vasküler stroma bölgeleri T1 ağırlıklı incelemelerde yüksek sinyal intensitesi gösterirken çevreleyen kemik ve yumuşak doku tutulumu, genellikle T2 ağırlıklı görüntüler-



Şekil 2: Vertebra posterior elemanlarında ekspansil, destrüktif, kısmen kalsifiye lezyonun aksiyel bilgisayarlı tomografi incelemesi.

de yüksek sinyal yoğunlukları olarak ortaya çıkabilir. Kemik sintigrafisi, osteblastomalar için en hassas radyografik incelemedir (3). Nadiren, osteblastoma, serum fosfat seviyesinin düşük, kalsiyum normal ve alkalın fosfatazın yükseldiği onkogenik osteomalaziye neden olabilir.

Tedavi

Osteblastomalar, ağrı ve artan boyutun kemik yıkımına, nörolojik hasara, omurga deformitesi/instabiliteye neden olabilmesi nedeniyle cerrahi olarak tedavi edilir. Tedavi, rezeksiyon ve sonuçta spinal instabilite ile karşılaşılırsa füzyondan oluşur. En blok rezeksiyon hedeflenmelidir. Lezyonun anatomik konumu nedeniyle tam rezeksiyon mümkün değilse intralezyonel küretaj ve sement uygulaması veya kemik grefti uygulanabilir. Hastaların büyük çoğunluğunda post-operatif ağrı kontrolü mümkündür. Total rezeksiyonun sonuçları subtotal eksizyon/küretaj + radyoterapiden çok daha iyidir (3).

Servikal yerleşimli tümörün cerrahisi esnasında vertebral arterin hasarı ciddi morbiditeye yol açabileceğinden çok dikkatli olunmalıdır. İntraoperatif navigasyon ve/veya BT gibi gelişmiş tekniklerin kullanımı ile daha güvenli rezeksiyon mümkün olabilmektedir. Osteblastomalar vasküler tümörler olduğundan per-operatif embolizasyon ile oluşabilecek kan kaybının azaltılabileceği bildirilmiştir (2).

Adjuvan radyoterapi kullanımı sonrası geç dönem sarkomatöz değişiklikler nedeniyle kesin bir fikir birliği oluşmuş değildir. Rezeke edilemeyen veya rekürren osteblastoma olgularına radyoterapi ve kemoterapinin birlikte veya tek başına kullanımları bildirilmiştir. Yaygın olarak kullanılmakta ise de radyofrekans ablasyonun da tedavide kullanımı söz konusudur (11).

Hastaların prognozu rezeksiyon miktarı ile orantılıdır, nüks oranları %10- 24 arasındadır (1). Daha büyük lezyonlar ve lokal olarak daha agresif olanlar daha yüksek nüks oranlarına sahip olma eğilimindedir. Osteblastomanın kötü huylu dönüşümü nadirdir ve kesin insidansı bilinmemektedir, ancak vakalar bildirilmiştir (7).

KAYNAKLAR

1. Berry M, Mankin H, Gebhardt M, Rosenberg A, Hornicek F: Osteblastoma: A 30-year study of 99 cases. *J Surg Oncol* 98(3):179-183, 2008
2. Dick HM, Bigliani LU, Michelsen WJ, Johnston AD, Stinchfield FE: Adjuvant arterial embolization in the treatment of benign primary bone tumors in children. *Clin Orthop Relat Res* (139):133-141, 1979
3. Galgano MA, Goulart CR, Iwenofu H, Chin LS, Lavelle W, Mendel E. Osteoblastomas of the spine: a comprehensive review. *Neurosurg Focus* 41(2):E4, 2016
4. Kadhim M, Binitie O, O'Toole P, Grigoriou E, De Mattos CB, Dormans JP: Surgical resection of osteoid osteoma and osteblastoma of the spine. *J Pediatr Orthop B* 26(4):362-369, 2017
5. Kan P, Schmidt MH: Osteoid osteoma and osteblastoma of the spine. *Neurosurg Clin N Am* 19(1):65-70, 2008
6. Kobayashi H, Shinoda Y, Ohki T, Kawano H: Intercostal neuralgia as a symptom of an osteblastoma in thoracic spine. *BMJ Case Rep* 2015:bcr2015210720, 2015
7. Kunze E, Enderle A, Radig K, Schneider-Stock R: Aggressive osteoblastoma with focal malignant transformation and development of pulmonary metastases: A case report with a review of literature. *Gen Diagn Pathol* 141(5-6):377-392, 1996
8. Pettine KA, Klassen RA: Osteoidosteoma and osteblastoma of the spine. *J Bone Joint Surg Am* 68(3):354-361, 1986
9. Raskas DS, Graziano GP, Herzenberg JE, Heidelberger KP, Hensinger RN: Osteoid osteoma and osteblastoma of the spine. *J Spinal Disord* 5(2):204-211, 1992
10. Thakur NA, Daniels AH, Schiller J, Valdes MA, Czerwejn JK, Schiller A, Esmende S, Terek RM: Benign tumors of the spine. *J Am Acad Orthop Surg* 20(11):715-724, 2012
11. Weber MA, Sprengel SD, Omlor GW, Lehner B, Wiedenhöfer B, Kauczor HU, Rehnitz C: Clinical long-term outcome, technical success, and cost analysis of radiofrequency ablation for the treatment of osteoblastomas and spinal osteoid osteomas in comparison to open surgical resection. *Skeletal Radiol* 44:981-993, 2015
12. Wu M, Xu K, Xie Y, Yan F, Deng Z, Lei J, Cai L: Diagnostic and management options of osteoblastoma in the spine. *Med Sci Monit* 25:1362-1372, 2019
13. Xie T, Xiu P, Song Y, Zeng J, Huang S: Percutaneous Endoscopic excision and ablation of osteoid osteoma of the lumbar spine and sacrum: A technical note and outcomes. *World Neurosurg* 133:121-126, 2020